Author of manuscript: ***Gaetano Rea****, MD, Thoracic Radiologist*
Department of Radiology, Monaldi Hospital, Naples –Italy, 2025

The Sarcoidosis: "A Multi-organ Disease": A Radiological Perspective

Abstract Sarcoidosis is a multisystemic granulomatous disease of unknown etiology, predominantly affecting the lungs and surrounding lymph nodes, but capable of involving virtually any organ. Spontaneous resolution occurs in many patients, but the clinical course may be chronic or progressive, complicated by pulmonary fibrosis or cardiopathy, major causes of deaths in sarcoidosis. A multidisciplinary approach is required for the optimal management of sarcoidosis in any aspect of the disease. Clinical symptoms, serum biomarkers, multimodality imaging (CT, MRI, US, CT-PET etc.), pulmonary function test results, other organ involvement, comorbidities, and complications should be considered when assessing disease activity and selecting the most appropriate treatment. This contribution offers a radiological overview of sarcoidosis, focusing on its diagnostic challenges and the crucial role of imaging, particularly High-Resolution Computed Tomography (HRCT), in its evaluation. The discussion encompasses typical and atypical imaging patterns, explores extrapulmonary manifestations, and examines the evolving role of advanced and innovative imaging techniques in enhancing diagnosis, prognostication, and monitoring disease activity.

Introduction Sarcoidosis is a "multi-organ disease" characterized by the formation of non-caseating granulomas in various tissues. While its exact origin remains unknown, a complex interplay of genetic predisposition and environmental triggers, such as infectious agents (e.g., mycobacteria, Propionibacterium acnes) or environmental exposures (e.g., dust, beryllium), is increasingly recognized. The disease often presents a diagnostic challenge, requiring careful differentiation from other granulomatous conditions like tuberculosis, fungal infections, or berylliosis. Immune system dysregulation, particularly involving the intricate balance of T-lymphocyte subsets (CD4+ T cells), is believed to drive granuloma formation and perpetuation. Epidemiologically, sarcoidosis exhibits variability in prevalence and clinical course across different populations, with a higher incidence observed in individuals of African descent and in women. Patients typically present with non-specific symptoms such as cough, malaise, fatigue, dyspnea, chest pain, fever, and arthralgias. Cutaneous manifestations like lupus pernio or uveitis can also occur, sometimes serving as initial presenting features or indicators of disease chronicity.

Thoracic Sarcoidosis: Imaging Focus

Imaging Challenges. The initial diagnostic pathway for sarcoidosis often begins with a chest X-ray (CXR), which may reveal classic bilateral hilar lymphadenopathy, with or without associated lung infiltrates. However, it is crucial to recognize that a CXR can appear normal in a significant proportion (up to 20%) of sarcoidosis cases, particularly in early or solely extra-thoracic presentations. For a comprehensive and precise evaluation of pulmonary involvement, HRCT remains the cornerstone of imaging. While imaging provides invaluable insights, the definitive diagnosis of sarcoidosis typically relies on histological confirmation through biopsy (e.g., transbronchial lung biopsy, endobronchial ultrasound-guided transbronchial needle aspiration [EBUS-TBNA] of lymph nodes) demonstrating non-caseating granulomas, especially to exclude other granulomatous diseases or malignancies.

The Role of HRCT in Diagnosing and Characterizing Thoracic Sarcoidosis. HRCT is a crucial imaging technique in the diagnosis of sarcoidosis, differentiation from other interstitial lung diseases (ILDs) and diffuse lung diseases (DLDs), and characterization of pulmonary sarcoidosis. Its superior spatial resolution and ability to visualize subtle lung parenchymal abnormalities and specific imaging patterns are critical. HRCT also plays a fundamental role in assessing disease extent, activity, and progression, including the development of fibrosis.

Typical and Atypical HRCT Findings in Pulmonary Sarcoidosis. Characteristic HRCT findings in active and non-fibrotic pulmonary sarcoidosis often follow a perilymphatic distribution:

- *Perilymphatic Nodules:* These are small, well-defined nodules, typically 2-5 mm in diameter, often clustered along bronchovascular bundles, interlobular septa, and subpleural regions, demonstrating an upper and mid-lung zone predominance. This perilymphatic distribution is highly suggestive of “non fibrotic” sarcoidosis.
- *Bronchovascular Bundle Thickening and irregular fissures:* Involvement along the airways and blood vessels, often with a "beaded" appearance, is a common feature.
- *Interlobular Septal Thickening:* In later phases, nodules and linear opacities can delineate the interlobular septa sometimes with distortion for fibrotic changes.
- *Subpleural and Fissural Nodules:* Granulomas frequently aggregate in the subpleural regions and along fissures, giving a characteristic appearance.

Beyond these typical findings, other HRCT features can be observed, sometimes posing diagnostic challenges due to their atypical nature:

- *Alveolar or Pseudo-alveolar Consolidations:* Seen in 10-30% of patients, these represent coalescent granulomas mimicking pneumonia.
- *Large Masses:* Resulting from the conglomeration of numerous granulomas, these can mimic malignancy and may show central necrosis in rare cases.
- *"Sarcoid Galaxy Sign":* A distinctive pattern characterized by a central mass of confluent granulomas surrounded by smaller, discrete satellite nodules, resembling a galaxy. This sign is highly specific for sarcoidosis.
- *"Sarcoid Cluster Sign":* Involves multiple tiny, well-defined nodules that do not coalesce but are distributed in patchy clusters.
- *Ground-Glass Opacity (GGO):* While less common as a predominant feature, ground-glass opacities can represent active alveolitis.
- *Cystic Lesions:* Rarely, sarcoidosis can lead to cystic lung disease or cavitation within masses, further broadening the differential diagnosis.

Fibrotic Sarcoidosis: Late-Stage Manifestations and Phenotypes

The radiologic manifestations of fibrotic sarcoidosis evolve over time. Early fibrotic changes may manifest as “mild” reticular interstitial alterations and slight areas of GGO. As the disease advances, progressive volume loss, pulmonary fissure irregularities and distortion (festooned fissures), and major bronchi displacement reflect ongoing architectural remodeling. Over time, conglomerate fibrosis and para-hilar scarring emerge, often resulting in traction bronchiectasis and marked distortion, each with distinct clinical correlations and prognostic implications. These include micronodules, ground glass opacities with reticular pattern over-imposed, bronchial distortion, honeycombing, coarse fibrosis, and the formation of cysts or bullae. central airways. In the late stages, honeycombing and peripheral bullae dominate, culminating in severe functional impairment, chronic respiratory failure, and increased susceptibility to complications such as pneumothorax and infection (aspergillosis or other disease). Fibrotic changes signify chronic, irreversible lung damage and are crucial for prognostication and management. Key fibrotic features on HRCT include:

- *Architectural Distortion:* Irregular distortion of the upper and middle regions of the lungs due to interstitial involvement often with symmetrical alterations.

- *Traction Bronchiectasis and Bronchiolectasis:* Dilation of airways due to surrounding fibrotic scars and "coarse hilar and peri-hilar traction bronchiectasis.
- *Volume Loss:* Particularly in the upper and mid-lung zones related to fibrotic changes.
- *Honeycombing:* While classical honeycombing (characteristic of Usual Interstitial Pneumonia in IPF) is rare or absent in sarcoidosis, thick-walled irregular cystic spaces can be seen in the upper and middle areas of both lungs with "exuberant honeycombing".

Recent consensus studies have focused on categorizing HRCT phenotypes in pulmonary sarcoidosis to standardize reporting and improve prognostic value. These include non-fibrotic patterns (e.g., multiple perilymphatic micronodules, larger peri-bronchovascular nodules, scattered larger nodules, consolidation) and fibrotic patterns (e.g., bronchocentric distortion and reticulation, dense parenchymal opacification, large bronchocentric masses, traction bronchiectasis and "coarse" honeycombing) *[Fig.1a-b; 2a-b]*. Understanding these specific HRCT phenotypes aids in differentiating sarcoidosis from other ILDs with fibrotic components, such as Hypersensitivity Pneumonitis (HP), Pleuroparenchymal Fibroelastosis (PPFE), Usual Interstitial Pneumonia (UIP)/Idiopathic Pulmonary Fibrosis (IPF), Connective Tissue Disease (CTD)-related lung disease, adverse lung toxicity, sarcoid-like reaction, fibrotic Organizing Pneumonia (OP) or NSIP with fibrotic pattern or other ILDs, which is essential for guiding therapeutic strategies.

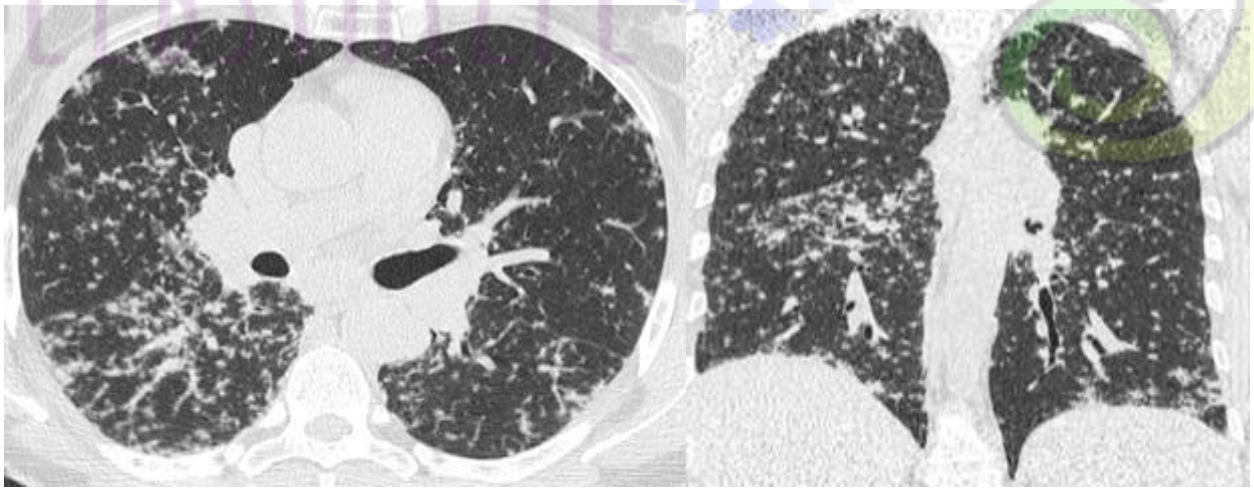

Fig.1a-b (axial and coronal HRCT) in "*non-fibrotic*" sarcoidosis: Evidence of multiple small nodules, some grouped in "clusters" with preferential perilymphatic and symmetric distribution and with topography prevalent in the upper lobes and apical segments of the lower lobes. Biopsy of lymph node in subcarinal space (7): non-caseating granuloma suggestive for sarcoidosis.

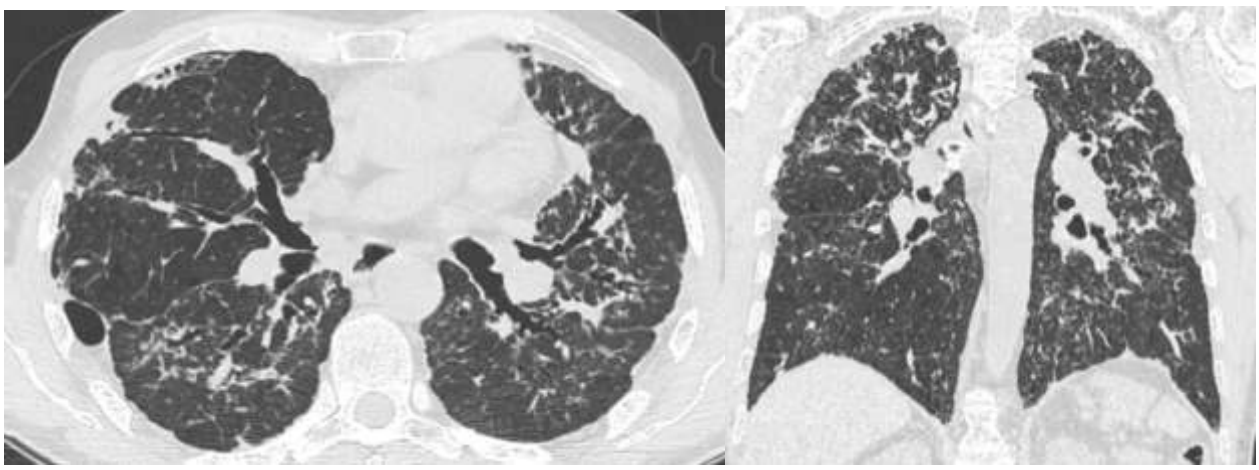

Fig.1a-b (axial and coronal HRCT) in *"fibrotic"* sarcoidosis: Evidence of volume loss of the upper lobes with posterior retraction of the fissures and irregular thickening of the axial bundle of interstitium, with central coarse traction bronchiectasis and fibrotic structural changes of both lungs with right subpleural cystic transition.

Extrapulmonary Sarcoidosis As a systemic disease, extrapulmonary involvement occurs in approximately 30% to 70% of sarcoidosis patients, leading to its designation as the "great mimicker." Abdominal involvement is notably common, affecting 50-70% of cases, often sub-clinically, involving the liver, spleen, biliary tree, peritoneum, and retroperitoneal lymph nodes.

Other commonly affected extrapulmonary sites include:

- *Ocular and Cutaneous Involvement:* Clinically evident in a significant proportion of patients (10-60%). Cutaneous sarcoidosis can present with a wide array of lesions, from maculo-papular eruptions to more specific lesions like lupus pernio, which often indicates chronic or severe disease.
- *Cardiac Sarcoidosis (CS):* Pathologically present in up to 25% of cases at autopsy, though clinically evident in only 5-10%. CS is a critical manifestation due to its potential for life-threatening arrhythmias (e.g., ventricular tachycardia, heart block) and heart failure.
- *Neuro-sarcoidosis (NS):* Affects approximately 5-15% of patients clinically, involving any part of the central or peripheral nervous system. Its varied presentations include cranial neuropathies, aseptic meningitis, and space-occupying lesions.
- *Skeletal Sarcoidosis:* Observed in about 10-40% of cases radiographically, but clinically symptomatic in only 1-10%. Bone involvement can range from asymptomatic lytic lesions to painful, destructive changes, particularly in the phalanges (osteitis sarcoidosis).
- *Renal Sarcoidosis:* Clinically manifest in 0.05-1% of cases, often presenting as hypercalcemia, nephrolithiasis, or interstitial nephritis.

SARKOIDOSE SELBSTHILFE

- *Peritoneal Sarcoidosis:* Reported in 3-27% of cases radiologically, with clinical involvement around 5%.
- *Salivary Gland Sarcoidosis:* Can involve glands such as the parotids, leading to swelling (e.g., Heerfordt-Waldenström syndrome).

Innovative Aspects and Advanced Imaging Techniques

The landscape of sarcoidosis imaging is continuously evolving with advanced techniques offering greater precision and functional assessment:

- *CHEST HRCT:* the gold standard for the evaluation of the lung and the mediastinum
- *PET-CT:* beyond its utility in assessing disease activity and identifying active inflammation, particularly in suspected cardiac sarcoidosis or in cases of diagnostic uncertainty, PET-CT is increasingly used for guiding biopsy sites and monitoring treatment response. The Royal College of Radiologists guidelines endorse its use for assessing disease activity in selected cases, especially when cardiac sarcoidosis is suspected.
- *Cardiac Magnetic Resonance (CMR):* CMR has become a cornerstone in the diagnosis and management of cardiac sarcoidosis. Late Gadolinium Enhancement (LGE) on CMR is highly sensitive for detecting myocardial inflammation and fibrosis, crucial for risk stratification of arrhythmias and guiding therapy. Quantitative CMR techniques, such as T1 and T2 mapping, offer non-invasive assessment of myocardial edema and fibrosis, enabling earlier detection of subtle cardiac involvement and monitoring inflammatory activity even before LGE becomes apparent. Recent research also explores the use of artificial intelligence (AI) models with CMR to predict sudden cardiac death risk in conditions like hypertrophic cardiomyopathy, with potential expansion to cardiac sarcoidosis, highlighting a promising avenue for personalized risk assessment.
- *Photon Counting CT (PCCT):* This cutting-edge CT technology offers significant advantages over conventional CT or conventional HRCT, including improved spatial resolution, reduced image noise, and enhanced material differentiation. In sarcoidosis, PCCT has the potential for more precise detection and characterization of granulomas, micro-nodules, and subtle architectural distortions, providing a more detailed evaluation of lung architecture. Its ability to quantify various tissue components might enable better monitoring of disease progression and response to therapy, particularly in early fibrotic changes.

- *Endoscopic Ultrasonography (EUS):* For extra-thoracic involvement, particularly in gastrointestinal sarcoidosis or abdominal lymphadenopathy, EUS with fine-needle aspiration (FNA) has emerged as a crucial diagnostic tool. It allows for direct visualization of lesions in the gastrointestinal tract and surrounding lymph nodes, facilitating targeted biopsies and reducing the need for more invasive surgical procedures, especially in patients with refractory abdominal symptoms.
- *Contrast-Enhanced Ultrasound (CEUS):* In assessing liver and spleen involvement, CEUS is gaining recognition. By observing real-time vascular patterns of focal lesions, CEUS can help differentiate sarcoid granulomas from other benign or malignant lesions, providing a dynamic and non-invasive assessment, particularly useful in monitoring disease activity in these organs.

Conclusion. Sarcoidosis is a complex "multi-organ disease" with different and heterogeneous and often chameleon-like imaging features across both pulmonary and extrapulmonary sites. HRCT of the chest remains the gold standard for accurately evaluating pulmonary sarcoidosis, providing detailed insights into typical and atypical patterns, as well as the progression to fibrosis. Radiologists and clinicians must maintain a high index of suspicion and awareness of its varied manifestations to facilitate timely and accurate diagnosis and appropriate management. The continuous advancements in imaging, including advanced modalities like PET-CT, CMR with quantitative mapping, PCCT, EUS, and CEUS, are significantly enhancing our ability to precisely diagnose, risk stratify, and monitor this enigmatic and challenging systemic disease, paving the way for more personalized therapeutic approaches.

Bibliography

- Baughman RP, Valeyre D, Korsten P, Mathioudakis AG, Wuyts WA, Wells A, Rottoli P, Nunes H, Lower EE, Judson MA, Israel-Biet D, Grutters JC, Drent M, Culver DA, Bonella F, Antoniou K, Martone F, Quadder B, Spitzer G, Nagavci B, Tonia T, Rigau D, Ouellette DR. ERS clinical practice guidelines on treatment of sarcoidosis. Eur Respir J. 2021 Dec 16;58(6):2004079.
- Desai SR, Sivarasan N, Johannson KA, George PM, Culver DA, Devaraj A, Lynch DA, Milne D, Renzoni E, Nunes H, Sverzellati N, Spagnolo P, Baughman RP, Yadav R, Piciucchi S, Walsh SLF, Kouranos V, Wells AU; Sarcoid Delphi Group. High-resolution CT phenotypes in pulmonary sarcoidosis: a multinational Delphi consensus study. Lancet Respir Med. 2024 May;12(5):409-418.
- Ganeshan D, Menias CO, Lubner MG, Pickhardt PJ, Sandrasegaran K, Bhalla S. Sarcoidosis from Head to Toe: What the Radiologist Needs to Know. Radiographics. 2018 Jul-Aug;38(4):1180-1200.
- Brady D, Lavelle LP, McEvoy SH, Murphy DJ, Gallagher A, Gibney B, Butler MW, Shortt F, McMullan M, Fabre A, Lynch DA, Abbara S, Donnelly SC, Dodd JD. Assessing fibrosis in pulmonary

sarcoidosis: late-enhanced MRI compared to anatomic HRCT imaging. QJM. 2016 Apr;109(4):257-64.

- Łyżwa E, Wakuliński J, Szturmowicz M, Tomkowski W, Sobiecka M. Fibrotic Pulmonary Sarcoidosis-From Pathogenesis to Management. J Clin Med. 2025 Mar 30;14(7):2381.
- Calender A, Weichhart T, Valeyre D, Pacheco Y. Current Insights in Genetics of Sarcoidosis: Functional and Clinical Impacts. J Clin Med. 2020 Aug 13;9(8):2633. doi: 10.3390/jcm9082633.
- SCADDING JG. Prognosis of intrathoracic sarcoidosis in England. A review of 136 cases after five years' observation. Br Med J. 1961 Nov 4;2(5261):1165-72. doi: 10.1136/bmj.2.5261.1165.
- Culver DA, Baughman RP. It's time to evolve from Scadding: phenotyping sarcoidosis. Eur Respir J. 2018 Jan 25;51(1):1800050.
- Bailey GL, Wells AU, Desai SR. Imaging of Pulmonary Sarcoidosis-A Review. J Clin Med. 2024 Jan 31;13(3):822.
- Criado E, Sánchez M, Ramírez J, Arguis P, de Caralt TM, Perea RJ, Xaubet A. Pulmonary sarcoidosis: typical and atypical manifestations at high-resolution CT with pathologic correlation. Radiographics. 2010 Oct;30(6):1567-86.
- Papiris SA, Kolilekas L, Rivera N, Spanos M, Li G, Gokulnath P, Chatterjee E, Georgakopoulos A, Kallieri M, Papaioannou AI, Raptakis T, Apollonatou V, Antonogiannaki EM, Gialafos E, Chatziioannou S, Grunewald J, Manali ED. From Karl Wurm and Guy Scadding's staging to ^{18}F-FDG PET/CT scan phenotyping and far beyond: perspective in the evading history of phenotyping in sarcoidosis. Front Med (Lausanne). 2023 May 10;10:1174518.
- Bączek K, Piotrowski WJ. Lung fibrosis in sarcoidosis. Is there a place for antifibrotics? Front Pharmacol. 2024 Aug 30;15:1445923.
- Crouser ED, Maier LA, Wilson KC, Bonham CA, Morgenthau AS, Patterson KC, Abston E, Bernstein RC, Blankstein R, Chen ES, Culver DA, Drake W, Drent M, Gerke AK, Ghobrial M, Govender P, Hamzeh N, James WE, Judson MA, Kellermeyer L, Knight S, Koth LL, Poletti V, Raman SV, Tukey MH, Westney GE, Baughman RP. Diagnosis and Detection of Sarcoidosis. An Official American Thoracic Society Clinical Practice Guideline. Am J Respir Crit Care Med. 2020 Apr 15;201(8):e26-e5.
- Cheng RK, Kittleson MM, Beavers CJ, Birnie DH, Blankstein R, Bravo PE, Gilotra NA, Judson MA, Patton KK, Rose-Bovino L; American Heart Association Heart Failure and Transplantation Committee of the Council on Clinical Cardiology, and Council on Cardiovascular and Stroke Nursing. Diagnosis and Management of Cardiac Sarcoidosis: A Scientific Statement From the American Heart Association.
- Circulation. 2024 May 21;149(21):e1197-e1216.

Author of manuscript: Gaetano Rea, MD, Thoracic Radiologist

Department of Radiology, Monaldi Hospital, Naples -Italy

SARKOIDOSE SELBSTHILFE

Autor des Manuskripts: Dr. med. Gaetano Rea, Thoraxradiologe Radiologische Abteilung, Monaldi-Krankenhaus, Neapel – Italien, 2025

Sarkoidose: Eine Multiorganerkrankung:

Eine radiologische Perspektive

Zusammenfassung: Sarkoidose ist eine multisystemische granulomatöse Erkrankung unbekannter Ätiologie, die vorwiegend die Lunge und die umliegenden Lymphknoten befällt, aber auch praktisch jedes Organ befallen kann. Bei vielen Patienten kommt es zu einer spontanen Remission, der klinische Verlauf kann jedoch chronisch oder progredient sein und durch Lungenfibrose oder Kardiopathie, die Haupttodesursachen bei Sarkoidose, kompliziert werden. Für eine optimale Behandlung der Sarkoidose in allen Aspekten der Erkrankung ist ein multidisziplinärer Ansatz erforderlich. Klinische Symptome, Serumbiomarker, multimodale Bildgebung (CT, MRT, US, CT-PET usw.), Ergebnisse der Lungenfunktionsprüfung, Beteiligung anderer Organe, Komorbiditäten und Komplikationen sollten bei der Beurteilung der Krankheitsaktivität und der Auswahl der am besten geeigneten Behandlung berücksichtigt werden. Dieser Beitrag bietet einen radiologischen Überblick über Sarkoidose und konzentriert sich auf die diagnostischen Herausforderungen und die entscheidende Rolle der Bildgebung, insbesondere der hochauflösenden Computertomographie (HRCT), bei der Beurteilung. Die Diskussion umfasst typische und atypische Bildgebungsmuster, untersucht extrapulmonale Manifestationen und untersucht die sich entwickelnde Rolle fortschrittlicher und innovativer Bildgebungsverfahren bei der Verbesserung von Diagnose, Prognose und Überwachung der Krankheitsaktivität.

Einleitung: Sarkoidose ist eine Multiorganerkrankung, die durch die Bildung nichtverkäsender Granulome in verschiedenen Geweben gekennzeichnet ist. Obwohl der genaue Ursprung unbekannt ist, wird zunehmend ein komplexes Zusammenspiel aus genetischer Veranlagung und Umwelteinflüssen wie Infektionserregern (z. B. Mykobakterien, Propionibacterium acnes) oder Umwelteinflüssen (z. B. Staub, Beryllium) erkannt. Die Krankheit stellt oft eine diagnostische Herausforderung dar und erfordert eine sorgfältige Abgrenzung zu anderen granulomatösen Erkrankungen wie Tuberkulose, Pilzinfektionen oder Berylliose. Es wird angenommen, dass eine Dysregulation des Immunsystems, insbesondere im Zusammenhang mit dem komplexen Gleichgewicht der T-Lymphozyten-Subpopulationen (CD4+ T-Zellen), die Entstehung und das Fortbestehen von Granulomen fördert. Epidemiologisch gesehen variiert die Prävalenz und der klinische Verlauf der Sarkoidose in verschiedenen Populationen, wobei eine höhere Inzidenz bei Personen afrikanischer Abstammung und bei Frauen beobachtet wird. Patienten stellen sich

typischerweise mit unspezifischen Symptomen wie Husten, Unwohlsein, Müdigkeit, Dyspnoe, Brustschmerzen, Fieber und Arthralgien vor. Auch kutane Manifestationen wie Lupus pernio oder Uveitis können auftreten und dienen manchmal als erste Symptome oder Indikatoren für die Chronizität der Krankheit.

Thorakale Sarkoidose: Bildgebung im Fokus

Herausforderungen der Bildgebung. Der erste diagnostische Schritt bei Sarkoidose beginnt häufig mit einer Röntgenaufnahme des Brustkorbs (CXR), die eine klassische bilaterale Hiluslymphadenopathie mit oder ohne assoziierte Lungeninfiltrate zeigen kann. Es ist jedoch wichtig zu wissen, dass eine CXR in einem erheblichen Anteil (bis zu 20 %) der Sarkoidosefälle normal erscheinen kann, insbesondere bei frühen oder ausschließlich extrathorakalen Manifestationen. Für eine umfassende und präzise Beurteilung der Lungenbeteiligung bleibt die HRCT der Eckpfeiler der Bildgebung. Während die Bildgebung wertvolle Erkenntnisse liefert, beruht die endgültige Diagnose einer Sarkoidose typischerweise auf der histologischen Bestätigung durch eine Biopsie (z. B. transbronchiale Lungenbiopsie, endobronchiale ultraschallgesteuerte transbronchiale Nadelaspiration [EBUS-TBNA] der Lymphknoten), die nicht verkäsende Granulome nachweist, insbesondere zum Ausschluss anderer granulomatöser Erkrankungen oder Malignome.

Die Rolle der HRCT bei der Diagnose und Charakterisierung der thorakalen Sarkoidose. Die HRCT ist ein wichtiges bildgebendes Verfahren für die Diagnose von Sarkoidose, die Abgrenzung zu anderen interstitiellen Lungenerkrankungen (ILD) und diffusen Lungenerkrankungen (DLD) sowie die Charakterisierung der pulmonalen Sarkoidose. Entscheidend sind die hohe räumliche Auflösung und die Fähigkeit, subtile Lungenparenchymanomalien und spezifische Bildgebungsmuster darzustellen. Die HRCT spielt auch eine grundlegende Rolle bei der Beurteilung von Ausmaß, Aktivität und Verlauf der Erkrankung, einschließlich der Entwicklung einer Fibrose.

Typische und atypische HRCT-Befunde bei pulmonaler Sarkoidose. Charakteristische HRCT-Befunde bei aktiver und nicht-fibrotischer pulmonaler Sarkoidose weisen häufig eine perilymphatische Verteilung auf:

- *Perilymphatische Knötchen:* Es handelt sich um kleine, gut abgegrenzte Knoten mit typischerweise 2–5 mm Durchmesser, die häufig entlang der Bronchovaskularbündel, der interlobulären Septen und der subpleuralen Regionen gruppiert sind und eine Dominanz im oberen und mittleren Lungenbereich aufweisen. Diese perilymphatische Verteilung weist stark auf eine nicht-fibrotische Sarkoidose hin.

- *Verdickung der Bronchovaskularbündel und unregelmäßige Fissuren:* Häufig ist eine Beteiligung entlang der Atemwege und Blutgefäße, oft mit einem „perlenartigen“ Erscheinungsbild, zu beobachten.
- *Verdickung der interlobulären Septen:* In späteren Phasen können Knötchen und lineare Trübungen die interlobulären Septen abgrenzen, manchmal mit Verzerrungen aufgrund fibrotischer Veränderungen.
- *Subpleurale und fissurale Knoten:* Granulome sammeln sich häufig in den subpleuralen Regionen und entlang von Fissuren und verleihen ihnen ein charakteristisches Erscheinungsbild.

Neben diesen typischen Befunden können weitere HRCT-Merkmale beobachtet werden, die aufgrund ihrer atypischen Natur manchmal diagnostische Herausforderungen darstellen:

- *Alveoläre oder pseudoalveoläre Konsolidierungen:* Diese treten bei 10–30 % der Patienten auf und stellen koaleszierende Granulome dar, die eine Lungenentzündung imitieren.
- *Große Massen:* Diese entstehen durch die Ansammlung zahlreicher Granulome und können eine maligne Erkrankung imitieren und in seltenen Fällen eine zentrale Nekrose aufweisen.
- *„Sarkoid-Galaxie-Zeichen“:* Ein charakteristisches Muster, gekennzeichnet durch eine zentrale Masse konfluierender Granulome, umgeben von kleineren, diskreten Satellitenknoten, die einer Galaxie ähneln. Dieses Zeichen ist hochspezifisch für Sarkoidose.
- *„Sarkoid-Cluster-Zeichen“:* Hierbei handelt es sich um mehrere kleine, klar abgegrenzte Knoten, die nicht konfluieren, sondern in fleckigen Clustern verteilt sind.
- *Milchglastrübung (GGO):* Milchglastrübungen sind zwar seltener als vorherrschendes Merkmal, können aber auf eine aktive Alveolitis hinweisen.
- *Zystische Läsionen:* In seltenen Fällen kann Sarkoidose zu einer zystischen Lungenerkrankung oder Kavitation innerhalb von Raumforderungen führen, was die Differenzialdiagnose weiter erweitert.

Fibrotische Sarkoidose: Spätmanifestationen und Phänotypen

Die radiologischen Manifestationen der fibrotischen Sarkoidose entwickeln sich im Laufe der Zeit. Frühe fibrotische Veränderungen können sich als „leichte“ retikuläre interstitielle Veränderungen und leichte GGO-Bereiche manifestieren. Mit fortschreitender Erkrankung spiegeln progressiver Volumenverlust, Unregelmäßigkeiten und Verzerrungen der Lungenfissuren (Festooned Fissuren) sowie eine starke Bronchialverlagerung den fortschreitenden architektonischen Umbau wider. Im Laufe der Zeit entwickeln sich Konglomeratfibrosen und parahiläre Vernarbungen, die häufig zu Traktionsbronchiektasien und ausgeprägten Verzerrungen führen, jeweils mit unterschiedlichen

klinischen Zusammenhängen und prognostischen Implikationen. Dazu gehören Mikroknötchen, Milchglastrübungen mit überlagertem retikulärem Muster, Bronchialverzerrung, Wabenbildung, grobe Fibrose und die Bildung von Zysten oder Blasen in den zentralen Atemwegen. In den späten Stadien dominieren Wabenbildung und periphere Blasen, was zu schweren Funktionsstörungen, chronischer respiratorischer Insuffizienz und erhöhter Anfälligkeit für Komplikationen wie Pneumothorax und Infektionen (Aspergillose oder andere Erkrankungen) führt. Fibrotische Veränderungen weisen auf chronische, irreversible Lungenschäden hin und sind entscheidend für Prognose und Behandlung. Zu den wichtigsten fibrotischen Merkmalen im HRCT gehören:

- *Architekturverzerrung:* Unregelmäßige Verzerrung der oberen und mittleren Lungenbereiche aufgrund interstitieller Beteiligung, oft mit symmetrischen Veränderungen.
- *Traktionsbronchiektasien und Bronchiolektasien:* Erweiterung der Atemwege aufgrund umgebender fibrotischer Narben und grober hilärer und perihilärer Traktionsbronchiektasien.
- *Volumenverlust:* Insbesondere im oberen und mittleren Lungenbereich aufgrund fibrotischer Veränderungen.
- *Wabenbildung:* Während die klassische Wabenbildung (charakteristisch für die gewöhnliche interstitielle Pneumonie bei IPF) bei Sarkoidose selten oder gar nicht auftritt, können dickwandige, unregelmäßige zystische Räume im oberen und mittleren Bereich beider Lungenflügel mit „übermäßiger Wabenbildung“ auftreten.

Jüngste Konsensstudien konzentrierten sich auf die Kategorisierung von HRCT-Phänotypen bei pulmonaler Sarkoidose, um die Befundung zu standardisieren und die Prognose zu verbessern. Dazu gehören nicht-fibrotische Muster (z. B. multiple perilymphatische Mikroknötchen, größere peribronchovaskuläre Knötchen, verstreute größere Knötchen, Konsolidierung) und fibrotische Muster (z. B. bronchozentrische Verzerrung und Retikulation, dichte parenchymale Trübung, große bronchozentrische Massen, Traktionsbronchiektasien und „grobe“ Wabenbildung) [Abb. 1a-b; 2a-b]. Das Verständnis dieser spezifischen HRCT-Phänotypen hilft bei der Differenzierung der Sarkoidose von anderen ILDs mit fibrotischen Komponenten, wie z. B. Hypersensitivitätspneumonitis (HP), pleuroparenchymale Fibroelastose (PPFE), gewöhnliche interstitielle Pneumonie (UIP)/idiopathische Lungenfibrose (IPF), Lungenerkrankungen im Zusammenhang mit Bindegewebserkrankungen (CTD), unerwünschte Lungentoxizität, sarkoidähnliche Reaktion, fibrotische organisierende Pneumonie (OP) oder NSIP mit fibrotischem Muster oder andere ILDs, was für die Steuerung therapeutischer Strategien von entscheidender Bedeutung ist.

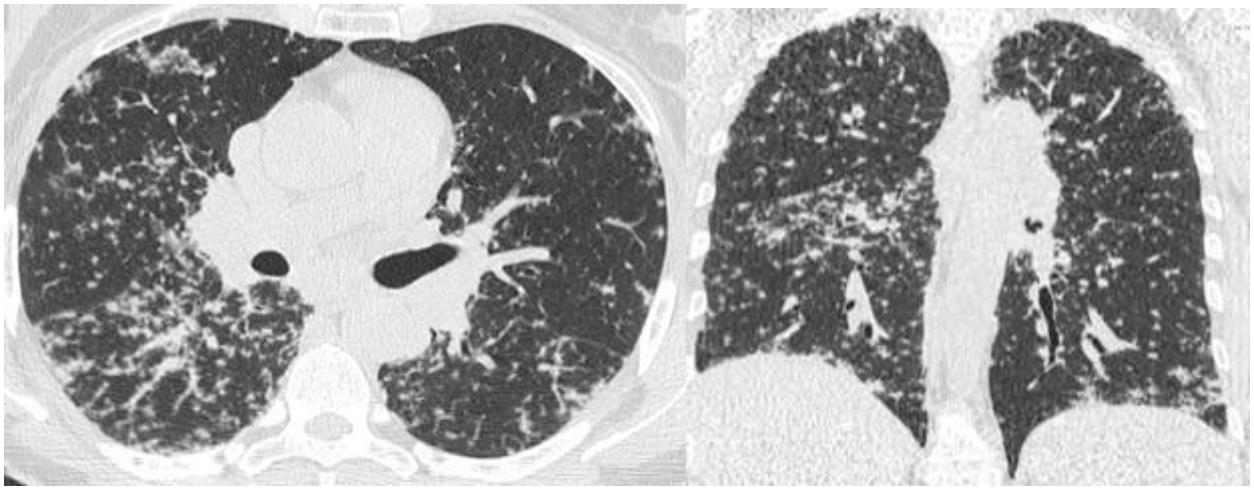

Abb. 1a-b (axiale und koronare HRCT) bei „nicht-fibrotischer“ Sarkoidose: Nachweis von zahlreiche kleine Knoten, einige davon in „Clustern“ gruppiert, mit bevorzugter perilymphatischer und symmetrischer Verteilung und mit Topographie, die vorwiegend in den Oberlappen und den apikalen Abschnitten der Unterlappen auftritt. Biopsie eines Lymphknotens im subkarinalen Raum (7): nicht verkäsendes Granulom, das auf Sarkoidose hindeutet.

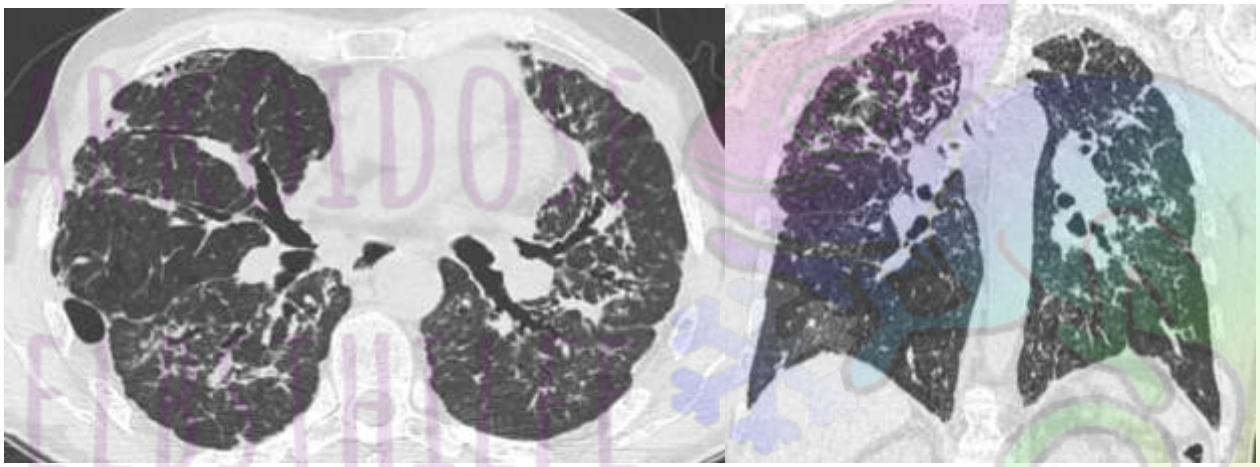

Abb. 1a-b (axiale und koronare HRCT) bei fibrotischer Sarkoidose: Nachweis von Volumenverlust der Oberlappen mit posteriorer Retraktion der Fissuren und unregelmäßiger Verdickung des axialen Interstitiumbündels, mit zentraler grober Traktionsbronchiektasie und fibrotischen Strukturveränderungen beider Lungen mit rechtsseitigem subpleuralen zystischen Übergang.

Extrapulmonale Sarkoidose: Als systemische Erkrankung tritt bei etwa 30 % bis 70 % der Sarkoidose-Patienten eine extrapulmonale Beteiligung auf, was zu ihrer Bezeichnung als „großer Nachahmer“ führt. Besonders häufig ist eine Beteiligung des Abdomens, die in 50–70 % der Fälle auftritt, oft subklinisch, und Leber, Milz, Gallenwege, Peritoneum und retroperitoneale Lymphknoten betrifft.

Weitere häufig betroffene extrapulmonale Stellen sind:

- *Augen- und Hautbeteiligung:* Klinisch evident bei einem signifikanten Anteil der Patienten (10–60 %). Kutane Sarkoidose kann sich mit einem breiten Spektrum an Läsionen präsentieren,

von makulopapulösen Eruptionen bis hin zu spezifischeren Läsionen wie Lupus pernio, was oft auf eine chronische oder schwere Erkrankung hindeutet.

- *Kardiale Sarkoidose (CS):* Pathologisch nachweisbar in bis zu 25 % der Fälle bei der Autopsie, klinisch jedoch nur in 5–10 %. CS ist aufgrund des Potenzials für lebensbedrohliche Arrhythmien (z. B. ventrikuläre Tachykardie, Herzblock) und Herzinsuffizienz eine kritische Manifestation.
- *Neurosarkoidose (NS):* Betrifft klinisch etwa 5–15 % der Patienten und betrifft Teile des zentralen oder peripheren Nervensystems. Zu den vielfältigen Erscheinungsformen gehören kraniale Neuropathien, aseptische Meningitis und raumfordernde Läsionen.
- *Skelettale Sarkoidose:* Wird in etwa 10–40 % der Fälle radiologisch beobachtet, ist jedoch nur in 1–10 % klinisch symptomatisch. Die Knochenbeteiligung kann von asymptomatischen lytischen Läsionen bis hin zu schmerzhaften, destruktiven Veränderungen, insbesondere der Fingerglieder (Osteitis-Sarkoidose), reichen.
- *Renale Sarkoidose:* Klinisch manifestiert sie sich in 0,05–1 % der Fälle, häufig als Hyperkalzämie, Nephrolithiasis oder interstitielle Nephritis.
- *Peritoneale Sarkoidose:* Wird in 3–27 % der Fälle radiologisch beobachtet, mit klinischer Beteiligung in etwa 5 %.
- *Speicheldrüsensarkoidose:* Kann Drüsen wie die Ohrspeicheldrüsen betreffen und zu Schwellungen führen (z. B. Heerfordt-Waldenström-Syndrom)

Innovative Aspekte und fortschrittliche Bildgebungsverfahren

Die Bildgebung bei Sarkoidose entwickelt sich kontinuierlich weiter. Fortschrittliche Techniken bieten eine höhere Präzision und funktionelle Beurteilung:

- *HRCT der Brust:* Der Goldstandard für die Beurteilung von Lunge und Mediastinum
- *PET-CT:* Neben ihrer Eignung zur Beurteilung der Krankheitsaktivität und zur Identifizierung aktiver Entzündungen, insbesondere bei Verdacht auf kardiale Sarkoidose oder bei diagnostischer Unsicherheit, wird die PET-CT zunehmend zur Orientierung von Biopsiestellen und zur Überwachung des Behandlungserfolgs eingesetzt. Die Leitlinien des Royal College of Radiologists empfehlen ihren Einsatz zur Beurteilung der Krankheitsaktivität in ausgewählten Fällen, insbesondere bei Verdacht auf kardiale Sarkoidose.
- *Kardiale Magnetresonanztomographie (CMR):* Die CMR hat sich zu einem Eckpfeiler der Diagnose und Behandlung der kardialen Sarkoidose entwickelt. Die späte Gadolinium-Anreicherung (LGE) in der CMR ist hochsensitiv für die Erkennung von Myokardentzündungen und -fibrosen und entscheidend für die Risikostratifizierung von Arrhythmien und die Therapiesteuerung. Quantitative CMR-Techniken wie T1- und T2-

Mapping ermöglichen eine nicht-invasive Beurteilung von Myokardödemen und -fibrosen. Sie ermöglichen eine frühere Erkennung subtiler Herzbeteiligungen und die Überwachung der Entzündungsaktivität, noch bevor ein LGE sichtbar wird. Aktuelle Forschungen untersuchen zudem den Einsatz von KI-Modellen mit CMR zur Vorhersage des Risikos eines plötzlichen Herztods bei Erkrankungen wie hypertropher Kardiomyopathie, mit einer möglichen Ausweitung auf kardiale Sarkoidose, was einen vielversprechenden Ansatz für eine personalisierte Risikobewertung darstellt.

- *Photon Counting CT (PCCT):* Diese hochmoderne CT-Technologie bietet erhebliche Vorteile gegenüber der konventionellen CT oder HRCT, darunter eine verbesserte räumliche Auflösung, reduziertes Bildrauschen und eine verbesserte Materialdifferenzierung. Bei Sarkoidose bietet die PCCT das Potenzial für eine präzisere Erkennung und Charakterisierung von Granulomen, Mikroknoten und subtilen architektonischen Verzerrungen und ermöglicht so eine detailliertere Bewertung der Lungenarchitektur. Die Fähigkeit, verschiedene Gewebekomponenten zu quantifizieren, könnte eine bessere Überwachung des Krankheitsverlaufs und des Therapieansprechens ermöglichen, insbesondere bei frühen fibrotischen Veränderungen.
- *Endoskopische Sonographie (EUS):* Bei extrathorakaler Beteiligung, insbesondere bei gastrointestinaler Sarkoidose oder abdominaler Lymphadenopathie, hat sich die EUS mit Feinnadelaspiration (FNA) als wichtiges diagnostisches Instrument etabliert. Sie ermöglicht die direkte Visualisierung von Läsionen im Gastrointestinaltrakt und den umliegenden Lymphknoten, erleichtert gezielte Biopsien und reduziert den Bedarf an invasiveren chirurgischen Eingriffen, insbesondere bei Patienten mit refraktären abdominalen Symptomen.
- *Kontrastverstärkter Ultraschall (CEUS):* Bei der Beurteilung von Leber- und Milzbeteiligung gewinnt CEUS zunehmend an Bedeutung. Durch die Beobachtung von Gefäßmustern fokaler Läsionen in Echtzeit kann CEUS helfen, Sarkoidgranulome von anderen gutartigen oder bösartigen Läsionen zu unterscheiden. Dies ermöglicht eine dynamische und nicht-invasive Beurteilung, die insbesondere für die Überwachung der Krankheitsaktivität in diesen Organen nützlich ist.

Fazit: Sarkoidose ist eine komplexe Multiorganerkrankung mit unterschiedlichen, heterogenen und oft chamäleonartigen Bildgebungsmerkmalen sowohl pulmonaler als auch extrapulmonaler Lokalisationen. Die HRCT des Brustkorbs ist nach wie vor der Goldstandard für die genaue Beurteilung der pulmonalen Sarkoidose und liefert detaillierte Einblicke in typische und atypische Muster sowie in den Verlauf einer Fibrose. Radiologen und Kliniker müssen ein hohes Maß an

Misstrauen und ein Bewusstsein für die vielfältigen Erscheinungsformen der Erkrankung bewahren, um eine rechtzeitige und genaue Diagnose und eine angemessene Behandlung zu ermöglichen. Die kontinuierlichen Fortschritte in der Bildgebung, einschließlich moderner Verfahren wie PET-CT, CMR mit quantitativer Kartierung, PCCT, EUS und CEUS, verbessern unsere Fähigkeit zur präzisen Diagnose, Risikostratifizierung und Überwachung dieser rätselhaften und anspruchsvollen systemischen Erkrankung erheblich und ebnen den Weg für personalisiertere Therapieansätze.

SARKOIDOSE SELBSTHILFE