New therapeutic options in sarcoidosis

Hilario Nunes[a,b], Raphael Hindré[a,b] and Florence Jeny[a,b]

Purpose of review
Corticosteroids remain the cornerstone of sarcoidosis treatment but are associated with significant toxicities and impaired quality of life. Second-line and third-line treatments include hydroxychloroquine or immunosuppressants (methotrexate, azathioprine, leflunomide and mycophenolate mofetil), and anti-TNF-α agents (infliximab and adalimumab), respectively. The latest identification of significant key cellular pathways in sarcoidosis pathogenesis has led to the development of new therapeutic strategies described in this review.

Recent findings
JAK inhibitors, mainly tofacitinib, exhibited encouraging results in case reports, small retrospective series, and two prospective open-label trials for skin and pulmonary sarcoidosis. mTOR inhibitors demonstrated efficacity in one cross-over study on skin involvement. Promising findings were obtained with efzofitimod, an inhibitor of neuropilin-2 receptor, in a pilot study on pulmonary sarcoidosis, which needs to be confirmed. Other drugs with potentially relevant mechanisms of action have been used in case reports or small series or are under investigation: CTLA-4 inhibitors, IL-6 inhibitors, NLRP3 inflammasome inhibitors, GM-CSF inhibitors, PDE-4 inhibitors, and statins. There is very little data available on antifibrotic agents for fibrotic pulmonary sarcoidosis.

Summary
Despite many challenges, well designed studies are warranted to investigate new therapeutic options in sarcoidosis, particularly in patients with refractory forms or unacceptable side-effects with third-line treatment.

Keywords
efzofitimod, Janus kinase inhibitor, mechanistic target of rapamycin inhibitor, refractory sarcoidosis, tofacitinib

INTRODUCTION

Sarcoidosis is a systemic disorder of unknown cause characterised by the formation of noncaseating epithelioid granulomas in involved organs [1,2]. Although a spontaneous resolution is frequent within 2 years, some patients may follow a chronic course for more than 3–5 years, with the risk of developing fibrosis, in particular fibrotic pulmonary sarcoidosis (fPS) [1,2]. Systemic anti-inflammatory treatment is necessary in almost half of patients [3,4]. Recent international guidelines have recognized two circumstances that should prompt treatment initiation, either immediately or during follow-up: risk of death or organ failure and impairment of quality of life (QoL) [3].

Clinicians should offer a tailored treatment for each patient, based on shared decision-making, and ensure a holistic multidisciplinary approach, including not only pharmacological and nonpharmacological interventions for sarcoidosis itself but also its complications/comorbidities. The benefit/risk balance of treatment should be maintained positive throughout follow-up [4].

Corticosteroids remain the cornerstone of sarcoidosis treatment. However, the awareness of corticosteroid toxicities and consequences on QoL and the emergence of novel drugs have changed therapeutic management. Anti-inflammatory treatment relies on three lines of medications: respectively corticosteroids, hydroxychloroquine or immunosuppressants (methotrexate, azathioprine, leflunomide and mycophenolate mofetil) and antitumour necrosis factor-α (TNF-α) (infliximab and adalimumab) [3]. A very small subset of patients may justify a fourth-line treatment because of persistent active disease or unacceptable side-effects. In the international guidelines, the fourth-line drugs include rituximab,

[a]Service de Pneumologie, site constitutif du Centre de Référence des Maladies Pulmonaires Rares, Hôpital Avicenne, Assistance Publique Hôpitaux de Paris, Bobigny and [b]Inserm UMR U1272, Université Sorbonne Paris Nord, Bobigny, France

Correspondence to Hilario NUNES, Service de Pneumologie, Hôpital Avicenne, 125 rue de Stalingrad, 93000 Bobigny, France. Tel: + 33 1 48 95 51 21; fax: + 33 1 48 95 51 26; e-mail: hilario.nunes@aphp.fr

Curr Opin Pulm Med 2025, 31:560–570

DOI:10.1097/MCP.0000000000001196

Copyright © 2025 Wolters Kluwer Health, Inc. All rights reserved.

KEY POINTS

- New targeted therapies can be considered in fourth-line treatment for refractory forms of sarcoidosis or unacceptable side-effects with third-line treatment.
- JAK and mTOR inhibitors have shown encouraging results.
- Other promising drugs, like efzofitimod, are under investigation.
- For the moment, antifibrotic treatment is not recommended in fibrotic pulmonary sarcoidosis outside progressive fibrosis phenotype.

repository corticotropin injection and Janus kinase (JAK) inhibitors for pulmonary involvement, apremilast and JAK inhibitors for skin involvement and cyclophosphamide for cardiac involvement [3]. In a retrospective analysis of 13 330 sarcoidosis patients originating from the multicentre all-payer claims database TriNetX, 42.5% received treatment within 1 year of diagnosis [5▪]. Of those treated, 60% received corticosteroids alone, 13% nonsteroidal immunosuppressants alone, and 27% both. Only 6% received anti-TNF-α agents and 0.2% JAK inhibitors knowing that the study period was from 2016 to 2022 [5▪]. More recently, the identification of significant key cellular pathways in sarcoidosis pathogenesis has paved the way to novel therapeutic strategies [6,7▪] (Fig. 1).

This review will focus on the drugs that have shown encouraging results in sarcoidosis and are already accessible in clinical practice in an off-label fashion, including JAK inhibitors, and mechanistic target of rapamycin (mTOR) inhibitors, and the drugs with potentially promising mechanisms of action that are under investigation (Table 1). We will also discuss the place of antifibrotic treatment considering published studies on progressive pulmonary fibrosis (PPF).

DRUGS WITH PUBLISHED ENCOURAGING RESULTS

Janus kinase inhibitors

The JAK family of cytoplasmic tyrosine kinases JAK-1, JAK-2, JAK-3 and TYK-2 is required for signalling by cytokine and growth factor receptors that lack intrinsic kinase activity. There is accumulating evidence that the JAK/signal transducer and activator of transcription (STAT) pathway is activated in sarcoidosis [6], and is clearly a new step for therapeutic advances in sarcoidosis. The pro-inflammatory cytokines [interferon (IFN)-γ, interleukin (IL)-2, IL-6, IL-12**, IL-15, granulocyte macrophage colony-stimulating factor (GM-CSF) and IL-23] involved in sarcoidosis granuloma formation and expansion rely on the JAK/STAT pathway to initiate downstream signalling. Several studies have shown that JAK/STAT pathway activation signatures, especially STAT1-dependent transcripts, are characteristic of the transcriptome in peripheral blood mononuclear cells and granulomas from various tissues of sarcoidosis patients, and may be associated with disease severity [8–11,12,13].

Several JAK inhibitors have been used in sarcoidosis, including ruxolutinib, a JAK-1 and JAK-2 inhibitor [14–17], tofacitinib, a JAK-1 and JAK-3 inhibitor [11,12,13,18–21], baracitinib, a JAK-1 and JAK-2 inhibitor [22,23] and upacitinib, a JAK-1 inhibitor [24]. There are two ongoing trials with baricitinib (NCT06868381), and abrocitinib, a JAK-1 specific inhibitor (NCT05696795), for cardiac and skin sarcoidosis, respectively.

A prospective open-label trial including 10 patients with chronic skin sarcoidosis demonstrated the efficacy of tofacitinib (5 mg twice daily) [12]. All patients had improvement in cutaneous scores after 6 months of tofacitinib, with complete response in six. In general, the skin tended to improve to a greater degree than internal organ involvement. Of the 10 patients, eight had active pulmonary involvement and one had active myocardial involvement. Of those eight patients with a follow-up fluodeoxyglucose 18 PET (^{18}FDG-PET) at 6 months, five had decreased pulmonary metabolism at least 50%, with complete or near complete resolution in three, and myocardial activity disappeared in the patient with cardiac involvement. Four of five patients taking corticosteroids were able to stop or significantly reduce the dose, and all four patients taking methotrexate successfully discontinued it. There were no significant or dose-limiting adverse events. Skin improvement was recorded by most patients within 2 months of starting treatment. The response was dose-dependent, with two patients needing higher doses to achieve skin clearance (15 mg or 20 mg/day) [12].

The study provided a mechanistic assessment of tofacitinib effect, using single-cell RNA sequencing on skin samples and broncho-alveolar lavage (BAL) fluid [12]. Interestingly, and in agreement with previous works [11,13], CD4$^+$ T cell-derived IFN-γ was documented as a central cytokine mediator of macrophage activation. Additional type-1 cytokines produced by distinct cell types, including IL-6, IL-12, IL-15 and GM-CSF, were also

1531-6971 Copyright © 2025 Wolters Kluwer Health, Inc. All rights reserved.

Copyright © 2025 Wolters Kluwer Health, Inc. All rights reserved.

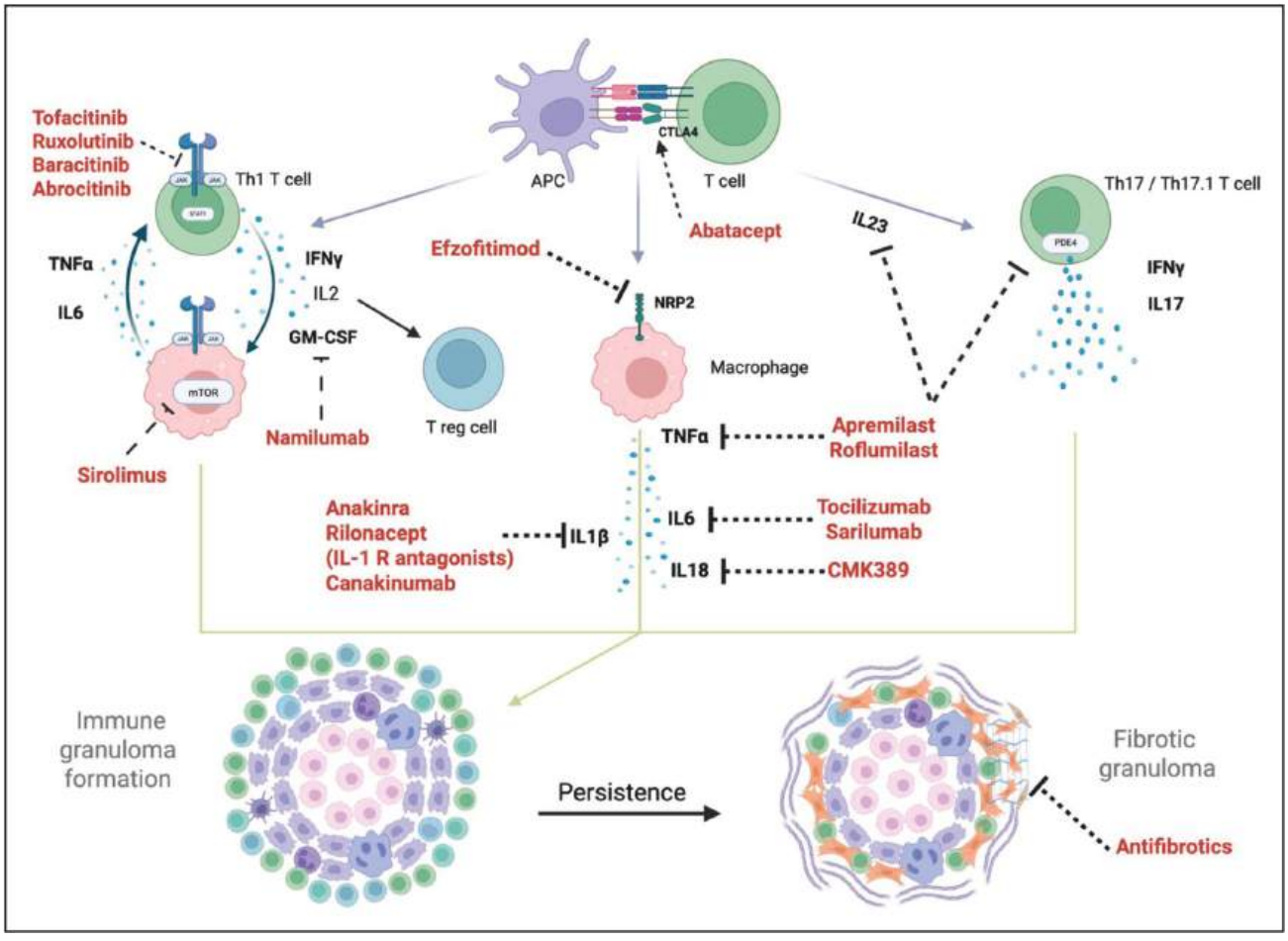

FIGURE 1. Emerging therapeutic options and targets in sarcoidosis. Exposure to an unknown antigen leads to activation and proliferation of T cells through antigen-presenting cell. Pro-inflammatory cytokines release leads to macrophage activation and T-cell differentiation into Th (helper) 1, Th17 and Th17.1. These key immune cells release cytokines, growth factors and activate signalling pathways crucial for immune granuloma formation. Treg cells are recruited to granuloma formation, but their function is altered. Antigen persistence and dysregulated immune response lead to granuloma persistence, chronic disease and fibrosis. APC, antigen-presenting cell; CTLA, cytotoxic T-lymphocyte-associated protein; GM-CSF, granulocyte macrophage colony-stimulating factor; IFN, interferon; IL, interleukin; JAK, Janius kinase; mTOR, mechanistic target of rapamycin; NRP, neuropilin; PDE, phosphodiesterase; STAT, signal transducer and activator of transcription; TNF, tumour necrosis factor.

incriminated. Suppression of these cytokine activity, especially IFN-γ, correlated closely with effective treatment [12].

A prospective open-label trial including five patients with corticosteroid-dependent pulmonary sarcoidosis demonstrated that oral tofacitinib (5 mg twice daily) had a corticosteroid-sparing effect [20]. Only three patients had received prior immunosuppressive therapy. Three patients met the primary endpoint (>50% reduction in corticosteroids at week 16 with no worsening in pulmonary function or respiratory symptoms), with a final dose of prednisone less than 5 mg/day. One patient was lost to follow-up before corticosteroids taper and another was withdrawn due to worsening of neurosarcoidosis [20].

Several other case reports or small retrospective series have reported the efficacy of JAK inhibitors in sarcoidosis, mainly oral tofacitinib. The reasons for the use of JAK inhibitors are essentially refractory forms of skin involvement after failure of several lines of treatment, including anti-TNF-α agents [11,12,13,15,16,18,19], and pulmonary involvement [12,15,18,20,25]. The effect of JAK inhibitors in other specific target organs is more difficult to appraise, even though successful treatment has been described in patients with multivisceral sarcoidosis, including cardiac [12,21], kidney [21], eye [21,25], muscle/joints/bone [14,21,25], liver [14], lymph nodes [14,21,25], central nervous system [25], sinonasal and laryngeal [12,15,26] involvement and hypercalcemia [14,21]. In a retrospective study on 12 patients

Copyright © 2025 Wolters Kluwer Health, Inc. All rights reserved.

Table 1. Main studies evaluating developmental drugs or novel therapeutic approaches in sarcoidosis

Agent/route	Mechanism of action	Indication	Design	Identification number Status
Prednisolone/oral	Multiple	12 vs. 6 months therapy for pulmonary sarcoidosis	Phase 4 Randomized, controlled, open-label	NCT06654934 (DURASARC) Not yet recruiting
HQ/oral	Antimalarial agent	Steroid-sparing effect in pulmonary sarcoidosis	Phase 3 Randomized, controlled, open label	NCT02200146 (HySSAS) Completed
HQ/oral	Antimalarial agent	Steroid-sparing effect in pulmonary sarcoidosis	Phase 3 Randomized, controlled, open label	NCT05247554 (QUIDOSE) Recruiting
HQ/oral	Antimalarial agent	Steroid-sparing agent in extrapulmonary sarcoidosis	Phase 4 RPC	NCT05841758 (CAESAR) Recruiting
Methotrexate	Cytotoxic agent	Methotrexate vs. prednisone as first-line therapy for pulmonary sarcoidosis	Phase 4 Randomized, controlled, open-label	NCT04314193 (PREDMETH) Completed
Infliximab/i.v.	TNF-α inhibitor	Comparison of a stop to a remain strategy in sarcoidosis treated with infliximab	Phase 3 Randomized, controlled, open-label	NCT05689879 (TAWIS) Recruiting
XTMAB-16/i.v.	New TNF-α inhibitor (mouse/human chimeric Ab)	Pulmonary sarcoidosis	Phase 1/2 Proof-of-concept study Randomized, sequential assignment	NCT05890729 Recruiting
Baricitinib/oral	JAK1 and 2 inhibitors	Cardiac sarcoidosis	Phase 2 Open-label	NCT06868381 Not yet recruiting
Abrocitinib/oral	JAK1-specific inhibitor	Skin sarcoidosis	Phase 2 Randomized, controlled, open-label	NCT05696795 Active, not recruiting
Sirolimus/oral	mTOR inhibitor	Skin sarcoidosis of the face	Phase 2 Randomized, controlled, open-label	NCT05458492 (SIRIUS) Not yet recruiting
Abatacept/i.v.	CTLA-4 inhibitor	Pulmonary sarcoidosis	Phase 2 Randomized, controlled, open-label	NCT00739960 (STAR) Terminated (insufficient funding)
Canakinumab/s.c.	IL-1 inhibitor	Pulmonary sarcoidosis	Phase 2 RPC	NCT02888080 Completed
Anakinra/s,c.	IL-1 inhibitor	Cardiac sarcoidosis	Phase 2 Randomized, controlled, open-label	NCT04017936 (MAGiC-ART) Completed
Rilonacept/s.c.	IL-1 inhibitor	Cardiac sarcoidosis	Phase 2 Randomized, controlled, open-label	NCT06660732 (REPAIR-CS) Recruiting
CMK389/i.v.	IL-18 inhibitor	Pulmonary sarcoidosis	Phase 2 Proof of concept study RCP	NCT04064242 Completed
Namilumab/s.c.	Anti-GM-CSF monoclonal antibody	Pulmonary sarcoidosis	Phase 2 RPC	NCT05314517 (RESOLVE-Lung) Terminated (sponsor decision)
Namilumab/s.c.	Anti-GM-CSF monoclonal antibody	Cardiac sarcoidosis	Phase 2 Randomized, controlled, open-label	NCT05351554 (RESOLVE-Heart) Terminated (sponsor decision)

1531-6971 Copyright © 2025 Wolters Kluwer Health, Inc. All rights reserved.

Copyright © 2025 Wolters Kluwer Health, Inc. All rights reserved.

Table 1 (Continued)

Agent/route	Mechanism of action	Indication	Design	Identification number Status
Efzofitimod/i.v.	NRP2 receptor inhibitor	Pulmonary sarcoidosis	Phase 3 RPC	NCT05415137 Active, not recruiting
OATD-01/oral	Chitinase-1 inhibitor	Pulmonary sarcoidosis	Phase 2 RPC	NCT06205121 Recruiting
Nintedanib/oral	Antifibrotic agent	Fibrotic pulmonary fibrosis	Phase 4 Randomized, controlled, open-label	NCT06479603 (NINSARC) Recruiting
Atorvastatin	Statin	Pulmonary sarcoidosis	Phase 2 RPC	NCT00279708 Completed

Ab, antibody; CTLA-4, cytotoxic T-lymphocyte-associated protein 4; GM-CSF, granulocyte macrophage colony-stimulating factor; HQ, hydroxychloroquine; IL, interleukin; i.v., intravenous; JAK, Janus kinase; mTOR, mechanistic target of rapamycin; NRP2, neuropilin-2; RPC, randomized, double-blinded, placebo-controlled; s.c., subcutaneous; TNF, tumor necrosis factor.

treated with tofacitinib for various manifestations, treatment was maintained at 6 and 12 months in 89 and 74%, respectively, and 67% of patients were characterised as responders [25]. Reports of topical JAK inhibition with tofacitinib [27,28] or ruxolitinib [17] to treat skin sarcoidosis also demonstrated clinical benefit.

Tofacitinib is generally well tolerated, but several significant adverse events should be kept in mind. Tofacitinib is associated with an increased risk of serious infections, similar to that observed with other biologic disease-modifying antirheumatic drug treatments (rituximab, tocilizumab, abatacept and TNF-α inhibitors) [29]. Because of increased incidence of Herpes Zoster infection [30–32], vaccination is recommended prior to JAK inhibitors initiation. Results are conflicting regarding cardiovascular and cancer risk. A study suggested that tofacitinib was associated with an increased risk of major adverse cardiovascular events and cancer, compared to TNF-α inhibitors in rheumatoid arthritis (RA) [31]. Conversely, tofacitinib was not associated with an increased risk of cancer, compared to TNF-α inhibitors, in RA patients treated in a real-world setting [33]. A recent meta-analysis observed that JAK inhibitors, given across various indications, were associated with a higher incidence of malignancies compared to TNF-α inhibitors but not methotrexate [34]. Although still debated [35,36], JAK inhibitors seem to be associated with an increased risk of venous thrombo-embolism compared to TNF-α inhibitors. Notably, the risk is higher with higher doses of tofacitinib [32,37].

Mechanistic target of rapamycin inhibitors

The mTOR pathway integrates intracellular and extracellular signals and serves as a central regulator of immune metabolism, protein synthesis, cell growth, and survival. As a key contributor to granuloma formation and maintenance, it may play a critical role in sarcoidosis pathogenesis [6]. Activation of mTORC1 in macrophages by deletion of the gene encoding tuberous sclerosis 2 (*Tsc2*) is sufficient to induce spontaneous granulomatous inflammation in the lungs, skin, lymph nodes and heart in a murine model [38,39]. In sarcoidosis patients, high expression of mTOR and mTOR-related pathways has been identified in BAL fluid and macrophages in granulomas from different organs [11,38,40–43]. In one study, activation of mTORC1 signalling correlated with disease progression [38], whereas in another, there was no association with severity or treatment necessity but with cumulative corticosteroid dosage [42]. Last, dysfunction in mTOR signalling was identified by exome sequencing in familial cases of sarcoidosis [44].

The efficacy of mTOR inhibitors in sarcoidosis was first reported in a patient who developed pulmonary and liver granulomatosis after liver transplantation. Disease resolution was seen coincidentally with a switch from ciclosporin to oral sirolimus [45]. The successful use of oral sirolimus was described in two cases with lung [46,47▪], one with larynx [48] and two with cardiac involvement [49]. One patient had a severe multivisceral sarcoidosis including pulmonary, skin and liver involvement that progressed despite multiple lines of treatment, including infliximab, adalimumab and tofacitinib. After 7 months of sirolimus, initiated at 2 mg/day, a dramatic improvement was observed in pulmonary condition, and skin lesions, with a complete response on ^{18}FDG-PET [47▪]. The mTOR, JAK/STAT pathways and other inflammatory signalling pathways are likely co-expressed in tissues, possibly at different stages of the disease course, and organized within a complex system in which all potentially activated pathways function as redundant processes [50].

Copyright © 2025 Wolters Kluwer Health, Inc. All rights reserved.

A single-centre, cross-over study including 16 patients demonstrated the efficacy of oral sirolimus in persistent active skin sarcoidosis [51▪▪]. Patients were randomized to receive either 0.1% sirolimus in Vaseline or placebo (Vaseline alone), twice daily. After a washout period, all patients were subsequently treated with oral sirolimus (daily dose aiming to achieve serum concentrations of 6 ng/ml) for 4 months. Topical treatment did not significantly change cutaneous scores. Systemic treatment resulted in clinical improvement of skin lesions in 7 of the 10 participants who finished the study, with complete resolution in three. Interestingly, response was preserved for more than 1 year after treatment interruption. There was also an improvement in two patients with lung, one with spleen and one with eye involvement. Oral sirolimus caused mild acneiform or eczematous skin reactions (4/12), hypertriglyceridaemia (2/12), hyperglycaemia (2/12) and fall in white blood cell count (1/12). There was no serious adverse events [51▪▪].

In this study, a decrease in dermal granuloma size upon oral sirolimus was observed in responders but not in nonresponders, persisting at the 2-month follow-up timepoint [51▪▪]. Granuloma-associated macrophages were reduced at the end of the treatment period and at the 2-months follow-up timepoint, whereas fibroblasts showed a decrease in the cell count only 2 months after treatment cessation. mTOR activity was higher within granulomas, compared with areas of unaffected dermis, and highest in macrophages and T cells. A decrease in mTOR activity was seen in dermal cells from responders at the end of the treatment period. mTOR activity was lower in nonresponders, especially in fibroblasts, suggesting that low baseline expression of mTOR in structural cells resulted in an insufficient inhibition of granuloma-encompassing fibroblasts upon sirolimus and conservation of inflamed structures [51▪▪].

SIRIUS trial is evaluating oral sirolimus for facial skin sarcoidosis (NCT05458492).

DRUGS WITH POTENTIALLY PROMISING MECHANISMS OF ACTION WITH LIMITED PUBLISHED RESULTS OR UNDER INVESTIGATION

Abatacept

Abatacept is a nonchimeric fusion protein composed of the Fc portion of IgG1 and extracellular domain of CTLA-4. Sarcoidosis is believed to be caused by an exaggerated immune cell reaction involving a Th1-driven inflammation [6]. T-cell activation requires two signals by the T-cell receptor (activated by major histocompatibility complex (MHC)) and by CD28 (activated by CD80/CD86). The co-stimulatory effect of CD80/CD86 can be modulated by CTLA-4, an inhibitory transmembrane receptor constitutively expressed on regulatory T cells and induced in activated T cells. CTLA4 limits the inflammatory response by enhancing the suppressive capacity of Tregs and reducing the proliferation of Th17 lymphocytes. There is growing evidence that CTLA-4 dysfunction plays an important role in sarcoidosis pathogenesis [6]. Patients with heterozygous CTLA-4 mutations, causing impaired expression or function of CTLA-4, can develop sustained T-cell activation with organ infiltration and granuloma formation [52,53]. Decreased CTLA-4 expression is detected in regulatory T cells and Th17 cells from sarcoidosis patients [54], and blocking CTLA-4 with cancer immunotherapy can lead to sarcoidosis-like granulomatous disease [55].

There is one single retrospective monocentric study reporting a series of 41 sarcoidosis patients treated with abatacept (monthly intravenous 750 mg or weekly subcutaneous 125 mg) [25]. Patients had various manifestations. Ninety-nine percentage had been previously treated with at least one biological agent, and 95% with at least one anti-TNF-α inhibitor. Overall, 71% of patients were classified as responders. After a median follow-up of 21 months, 13 (32%) patients discontinued treatment, including 8 because of absence of effect and 4 because of AE. There was a significant reduction in prednisolone dose at 3 and 6 months [25]. A case of cardiac sarcoidosis responding to abatacept after failure of methotrexate and mycophenolate mofetil has been described [56]. STAR trial on abatacept for pulmonary sarcoidosis was terminated because of insufficient funding (NCT00739960). ABASARC trial is not listed in ClinicalTrials.gov, but its protocol has been published [57].

IL-6 inhibitors

There are numerous observations implicating IL-6 in sarcoidosis pathogenesis [6]. IL-6 is elevated in the blood and BAL fluid from sarcoidosis patients [58]. IL-6 stimulates T cells, promotes Th17 cell development, and inhibits Treg differentiation. IL-6 also activates mTOR pathway through JAK signalling [11,38], all these mechanisms impacting the propagation and persistence of sarcoidosis granulomas. Last, IL-6 is a potent inducer of the serum amyloid A, a protein whose clearance defect has been associated with chronic sarcoidosis [59].

Tocilizumab and sarilumab are IgG1 monoclonal antibodies targeting the IL-6 receptor. A case series has reported a positive effect of tocilizumab (initially

Copyright © 2025 Wolters Kluwer Health, Inc. All rights reserved.

monthly intravenous 4 mg/kg) in four patients with chronic, multivisceral and severe sarcoidosis, including pulmonary, skin and joint involvement, that had progressed despite several lines of treatment [60]. Tocilizumab induced a complete neurological response in one patient with refractory neurosarcoidosis [61]. By contrast, another small study evaluating sarilumab was negative [62▪]. This single-centre, double-blind, randomized, placebo-controlled (RPC), withdrawal trial included 15 sarcoidosis patients with at least one active manifestation of disease requiring 10–60 mg/day of prednisone [62▪]. In period 1, patients were treated with open-label subcutaneous sarilumab (200 mg every 2 weeks) for 16 weeks, with predefined tapering of prednisone. Those who completed period 1 without a disease flare entered period 2 and were randomized to continue sarilumab or receive placebo for 12 weeks. During period 1, four (26.7%) patients discontinued sarilumab due to sarcoidosis deterioration, and computed tomography (CT) chest imaging worsened in five (35.7%) patients. Considering the five patients with symptomatic pulmonary sarcoidosis, four had deteriorated based on symptoms, forced vital capacity (FVC), diffusing capacity for carbon monoxide (DLCO), and/or CT chest imaging. During period 2, no patient in the sarilumab group and one (12.5%) in the placebo group had a flare [62▪]. Notably, there are several observations of paradoxical sarcoidosis-like reactions developing in association with the use of anti-IL-6 therapy [55]. There is no study on IL-6 inhibitors in sarcoidosis listed in ClinicalTrials.gov.

IL-1, IL-18 and NLRP3 inflammasome inhibitors

The inflammasome is regarded as a central inflammatory pathway with major pathogenic contribution in various conditions, including in sarcoidosis where it has gained growing interest [6,63]. The most studied inflammasome is the nucleotide-binding domain, leucine-rich-containing family, pyrin domain-containing-3 (NLRP3) inflammasome. NLRP3 inflammasome leads to the activation of caspase-1, which subsequently cleaves pro-IL-1β and pro-IL18 into their biologically active forms, IL-1β and IL-18, and also induces pyroptosis. IL-1β secretion by macrophages in sarcoidosis has long been supported by several studies [63]. More recently, a compelling study found a strong upregulation of the NLRP3 inflammasome pathway, evidenced by the expression of activated 'NLRP3' inflammasome components, including cleaved caspase-1 and IL-1β in epithelioid cells of lung granulomas, predominantly in severe disease. Additionally, BAL cells from sarcoidosis patients showed increased IL-1β release compared to controls [64]. mRNA levels of miR-223, a micro-RNA downregulating NLRP3, were decreased and NLRP3 mRNA correspondingly increased in alveolar macrophages from sarcoidosis patients. NLRP3 knockout mice showed decreased and miR-223 knockout mice increased granuloma formation compared to wild type mice. Targeting the inflammasome pathway with NLRP3 inhibitor MCC950 or anti-IL-1β antibody resulted in reduced granuloma formation [64]. Another study using immunohistochemistry in granulomatous tissue from various organs of sarcoidosis patients showed that activation markers of NLRP3, mTORC1 and JAK/STAT were present in 85, 49 and 50% of all patients, respectively. In addition, activation of NLRP3 activation at diagnosis was associated with a chronic course of sarcoidosis [43].

Canakinumab, a fully human nonchimeric IgG monoclonal antibody directed against IL-1β, showed negative results in pulmonary sarcoidosis (unpublished data, available on ClinicalTrials.gov, NCT02888080). There are two ongoing trials in cardiac sarcoidosis with anakinra, a recombinant IL-1 receptor antagonist that binds to IL-R1 and blocks the activity of IL-1α and IL-1β (MAGiC-ART; NCT04017936) [65], and rilonacept, a fusion protein consisting of the extracellular domains of IL1-R1 and IL-1 RAcP that acts as a trap that binds IL-1β, IL-1α and endogenous IL-1Ra (REPAIR-CS; NCT06660732). CMK389, a fully human IgG1 monoclonal antibody directed against IL-18, showed negative results in pulmonary sarcoidosis (unpublished data, available on ClinicalTrials.gov; NCT04064242).

Namilumab

Namilumab is a fully human IgG1 monoclonal antibody that binds with high affinity to GM-CSF and neutralizes its function. The exact role of GM-CSF in sarcoidosis pathogenesis is not fully understood [6], but may activate JAK-STAT signalling pathway. Older studies indicate that alveolar macrophages from sarcoidosis patients stimulated by GM-CSF produce significantly higher TNF-α and IL-1β levels compared to controls, and that GM-CSF levels are increased in BAL fluid from sarcoidosis patients and is associated with disease activity and need for treatment [66–69]. More recently, increased expression of GM-CSF was observed in skin sarcoidosis and correlated with treatment response under tofacitinib [12].

Two studies on Namilumab in pulmonary sarcoidosis (RESOLVE-Lung; NCT05314517) and cardiac sarcoidosis (RESOLVE-Heart; NCT05351554) were terminated after sponsor decision.

Phosphodiesterase-4 inhibitors

Apremilast is a selective PDE-4 inhibitor that blocks the synthesis of pro-inflammatory cytokines and

Copyright © 2025 Wolters Kluwer Health, Inc. All rights reserved.

chemokines, such as TNF-α, IFN-γ, IL-2, IL-12, IL-17 and IL-23, which are critical in the initiation and perpetuation of sarcoidosis granulomas. There is one single open-label prospective study in sarcoidosis, including 15 patients with chronic cutaneous involvement receiving systemic therapy [70]. At 12 weeks, treatment with apremilast (20 mg orally twice a day) resulted in improvement in paired photographs and skin induration but not in the degree of erythema, desquamation or area of involvement for all the lesions or for the index lesion [70].

A single trial has evaluated roflumilast, another PDE-4 inhibitor, in patients with fPS [71]. Of 38 patients included, 28 patients received at least 3 months of treatment, resulting in reduced incidence of acute exacerbations at 12 months of follow-up compared to placebo [71].

Efzofitimod

Efzofitimod is a first-in-class biologic immunomodulator based on a naturally occurring splice variant of histidyl-tRNA synthetase that binds to the neuropilin-2 (NRP2) receptor. NRP2 is a cell surface receptor that is present on multiple immune cell types [72]. NRP2 is upregulated on activated myeloid cells and is particularly enriched in circulating monocytes and in macrophage populations within lung and skin sarcoidosis granulomas [72]. Efzofitimod downregulates several key pro-inflammatory and pro-fibrotic cytokines in circulating peripheral blood mononuclear cells (PBMCs) from sarcoidosis patients, and in the murine model of *Propionibacterium acnes* granulomatosis and prevents granuloma formation *in vitro* [72,73].

A RPC phase 1b/2a trial evaluated monthly intravenous efzofitimod (1, 3 and 5 mg/kg) in 37 patients with pulmonary sarcoidosis treated with 10–25 mg/day of prednisone [74▪]. The frequency of adverse event was similar between efzofitimod and placebo. Four patients (16%) on efzofitimod experienced grade 3 treatment-emergent adverse events (acute cholecystitis, depression, toothache and myalgia), and two discontinued efzofitimod because of an adverse event (alopecia and acute pulmonary exacerbation). At 24 weeks, efzofitimod resulted in reductions of corticosteroid dose, with the largest effect in the 5 mg/kg group (58% decrease from baseline vs. 46% for placebo). Relative to placebo, there was a trend toward benefit on FVC and DLCO with 5 mg/kg. Clinically meaningful improvements were obtained across several patient reported outcomes (PROs), several of which reached statistical significance at 5 mg/kg [74▪]. The exposure–response effect of efzofitimod was further confirmed [75].

In another study, PBMCs from sarcoidosis patients incubated with tuberculin-coated beads were exposed to varying concentrations of efzofitimod to determine concentrations that inhibited granuloma formation [76]. Based on these results, a post hoc analysis was performed in the RPC trial, pooling patients reaching or not therapeutic concentrations of efzofitimod (therapeutic group: 3 and 5 mg/kg vs. subtherapeutic group: placebo and 1 mg/kg). At 24 weeks, the therapeutic group had fewer relapse rates (54.4 vs. 7.7%), markedly longer time-to-first-relapse, and significantly improved FVC (180 ml difference, $P=0.035$) [76].

One study is ongoing to confirm the positive results of efzofitimod in pulmonary sarcoidosis (NCT05415137).

Atorvastatin

Macrophages from chronic sarcoidosis patients exhibit dysregulated lipid metabolism, which promotes spontaneous granuloma formation *in vitro* [77]. Lipid-lowering interventions, including statins and a cholesterol-free diet, reduced granuloma size and disease severity in a mouse model, highlighting a potential therapeutic strategy targeting macrophage lipid metabolism in sarcoidosis [77]. A phase 2 double-blind, RPC trial, evaluated the steroid-sparing potential of atorvastatin (80 mg/day) in patients with treatment-requiring pulmonary sarcoidosis, stratified by disease severity. Although the primary endpoint (extension of the steroid-sparing period) was not statistically met (median difference: 50.5 days, $P=0.09$), exploratory analyses revealed notable secondary benefits. These included a significant reduction in high-resolution computed tomography (HRCT) severity scores ($P=0.016$), improvement in DLCO ($P=0.05$) and decreased transitional dyspnoea index ($P=0.032$). In patients with mild-to-moderate disease, atorvastatin significantly reduced the average daily prednisone dose ($P=0.01$) and showed a trend toward fewer clinical exacerbations. These findings suggest a potential immunomodulatory and steroid-sparing role for statins in pulmonary sarcoidosis, warranting further investigation in larger, adequately powered trials [78▪].

Nicotine treatment

Although still controversial, tobacco smoking classically protects from the development of sarcoidosis [79]. Nicotine is shown to normalize immune responses to environmental antigens in patients with active pulmonary sarcoidosis [80]. The mechanisms by which nicotine suppresses granulomatous inflammation remain elusive. Activation of alpha-7 nicotinic receptors encourages autophagy, which could promote antigen clearance, and polarizes

Copyright © 2025 Wolters Kluwer Health, Inc. All rights reserved.

macrophages toward a regulatory phenotype [81,82]. A RPC pilot trial was conducted of daily nicotine transdermal patch treatment (21 mg daily) for 24 weeks in 50 patients with active pulmonary sarcoidosis [83]. There was a significant 2% improvement in FVC with nicotine treatment vs. a 2.4% decline with placebo, but no effect on lung texture score, fatigue scores or QoL. Nicotine treatment was well tolerated, safe, and nonaddictive [83]. Additional studies are warranted to further assess nicotine as a therapeutic option in sarcoidosis.

ANTI-FIBROTIC TREATMENT

fPS affects about 20% of sarcoidosis patients [84]. The natural history of fPS is unknown, in particular, regarding the risk of progressive self-sustaining fibrosis. The radiological and pathological pattern of fPS is usually very dissimilar from that of usual interstitial pneumonia (UIP)/idiopathic pulmonary fibrosis (IPF). Noticeably yet, UIP pattern on HRCT, with pathological evidence of isolated UIP or UIP-like pattern with concomitant granulomas, has been occasionally described in fPS [84]. Little information is available on antifibrotic treatment in fPS.

Nintedanib demonstrated significant results for slowing functional decline in PPF in INBUILD trial [85]. However, only 1.8% of all patients included had fPS, and no specific results are available in this subgroup [86]. In a national study collecting the underlying diagnoses of 1120 patients treated with nintedanib for PPF, sarcoidosis represented only 3.8% [87]. A feasibility study evaluating pirfenidone in fPS, showed that time to clinical worsening, and changes in DLCO and FVC did not differ significantly between pirfenidone ($n=11$) and placebo ($n=5$) at 18 months. However, the study was terminated prematurely because of the COVID-19 pandemic and was underpowered to detect a difference between treatment arms [88].

Theoretically, antifibrotic treatment could be considered in patients with UIP-like pattern and in those with progressive disease despite adequate anti-inflammatory treatment. The problem is that the rate of progression of fPS is unclear, and if progression is slow, it may be problematic to ascertain the benefit of such therapy. In addition, worsening respiratory symptoms and functional deterioration can also be related to various other causes (relapse of the granulomatous process, airways involvement, cardiac involvement, pulmonary hypertension, corticosteroid-induced toxicity, such as amyotrophy, infection, and osteoporosis). Nintedanib is currently evaluated in the NINSARC trial (NCT06479603).

CONCLUSION

There are numerous challenges to drug development in sarcoidosis [7▪], including the rarity of disease, disease heterogeneity with various target organs, absence of universally accepted endpoints, and reluctance of some clinicians to include patients with severe sarcoidosis in an RPC trial evaluating a drug already accessible in routine. In the other hand, nonpharmacological interventions should also be investigated. For instance, a nice study has demonstrated the efficacy of online mindfulness-based cognitive therapy to treat fatigue in sarcoidosis patients [89].

Furthermore, in addition to research on new drugs and nonpharmacological interventions, several issues in sarcoidosis management could be explored using original approaches with standard drugs. For instance, to avoid unnecessary corticosteroid-induced comorbidities, several studies are evaluating 6 vs. 12 months duration of corticosteroids (DURASARC, NCT06654934), the sparing effect of hydroxychloroquine used with lower doses of corticosteroids (HySSAS, NCT02200146; QUIDOSE, NCT05247554 and CAESAR, NCT05841758), or methotrexate as first-line therapy vs. corticosteroids (PREDMETH, NCT04314193).

Acknowledgements

None.

Financial support and sponsorship

None.

Conflicts of interest

H.N. reports consulting fees from ATYR and Kinevan. R. H. and F.J. reports no conflict of interest related to the manuscript.

REFERENCES AND RECOMMENDED READING

Papers of particular interest, published within the annual period of review, have been highlighted as:
▪ of special interest
▪▪ of outstanding interest

1. Valeyre D, Prasse A, Nunes H, *et al.* Sarcoidosis. Lancet 2014; 383: 1155–1167.
2. Drent M, Crouser ED, Grunewald J. Challenges of sarcoidosis and its management. N Engl J Med 2021; 385:1018–1032.
3. Baughman RP, Valeyre D, Korsten P, *et al.* ERS clinical practice guidelines on treatment of sarcoidosis. Eur Respir J 2021; 58:2004079.
4. Nunes H, Jeny F, Bouvry D, *et al.* Indications for treatment of sarcoidosis. Curr Opin Pulm Med 2019; 25:505–518.
5. ▪ Sangani R, Bosch NA, Govender P, *et al.* Sarcoidosis Treatment Patterns in the United States. Chest 2025; 167:1099–1106.

Study reporting sarcoidosis treatment patterns in the United States in the period of 2016–2022, with an estimation of the proportion of patients requiring treatment and the drugs used.

6. Miedema J, Cinetto F, Smed-Sörensen A, Spagnolo P. The immunopathogenesis of sarcoidosis. J Autoimmun 2024; 149:103247.

Copyright © 2025 Wolters Kluwer Health, Inc. All rights reserved.

7. Obi ON, Saketkoo LA, Maier LA, *et al.* Developmental drugs for sarcoidosis. J
■ Autoimmun 2024; 149:103179.

Nice review on developmental drugs for sarcoidosis.

8. Rosenbaum JT, Pasadhika S, Crouser ED, *et al.* Hypothesis: sarcoidosis is a STAT1-mediated disease. Clin Immunol 2009; 132:174–183.
9. Zhou T, Zhang W, Sweiss NJ, *et al.* Peripheral blood gene expression as a novel genomic biomarker in complicated sarcoidosis. PLoS One 2012; 7: e44818.
10. Zhou T, Casanova N, Pouladi N, *et al.* Identification of Jak-STAT signaling involvement in sarcoidosis severity via a novel microRNA-regulated peripheral blood mononuclear cell gene signature. Sci Rep 2017; 7:4237.
11. Damsky W, Thakral D, Emeagwali N, *et al.* Tofacitinib treatment and molecular analysis of cutaneous sarcoidosis. N Engl J Med 2018; 379:2540–2546.
12. Damsky W, Wang A, Kim DJ, *et al.* Inhibition of type 1 immunity with tofacitinib is associated with marked improvement in longstanding sarcoidosis. Nat Commun 2022; 13:3140.
13. Damsky W, Young BD, Sloan B, *et al.* Treatment of multiorgan sarcoidosis with tofacitinib. ACR Open Rheumatol 2020; 2:106–109.
14. Levraut M, Martis N, Viau P, *et al.* Refractory sarcoidosis-like systemic granulomatosis responding to ruxolitinib. Ann Rheum Dis 2019; 78:1606–1607.
15. Rotenberg C, Besnard V, Brillet P-Y, *et al.* Dramatic response of refractory sarcoidosis under ruxolitinib in a patient with associated JAK2-mutated polycythemia. Eur Respir J 2018; 52:1801482.
16. Wei JJ, Kallenbach LR, Kreider M, *et al.* Resolution of cutaneous sarcoidosis after Janus kinase inhibitor therapy for concomitant polycythemia vera. JAAD Case Rep 2019; 5:360–361.
17. Smith JS, Woodbury MJ, Merola JF. Ruxolitinib cream for the treatment of cutaneous sarcoidosis. JAAD Case Rep 2023; 38:111–112.
18. Kerkemeyer KL, Meah N, Sinclair RD. Tofacitinib for cutaneous and pulmonary sarcoidosis: A case series. J Am Acad Dermatol 2021; 84:581–583.
19. Talty R, Damsky W, King B. Treatment of cutaneous sarcoidosis with tofacitinib: A case report and review of evidence for Janus kinase inhibition in sarcoidosis. JAAD Case Rep 2021; 16:62–64.
20. Friedman MA, Le B, Stevens J, *et al.* Tofacitinib as a steroid-sparing therapy in pulmonary sarcoidosis, an open-label prospective proof-of-concept study. Lung 2021; 199:147–153.
21. Collaborative group: MI(6) study group. Glucocorticoid sparing in sarcoidosis using the Janus kinase (JAK) inhibitor tofacitinib. Eur J Intern Med 2022; 98: 119–121.
22. Scheinberg M, Maluf F, Wagner J. Steroid-resistant sarcoidosis treated with baricitinib. Ann Rheum Dis 2020; 79:1259–1260.
23. Russo G, Laffitte E. Successful therapy of severe and refractory cutaneous sarcoidosis with baricitinib. Acta Derm Venereol 2024; 104:adv39970.
24. Safadi M, Whittington K, Zahner S, *et al.* Recalcitrant cutaneous sarcoidosis treated with upadacitinib: Case report. JAAD Case Rep 2024; 51:7–9.
25. Leffers HCB, Baslund B, Lindhardsen J, *et al.* Abatacept and tofacitinib in refractory sarcoidosis: drug survival, safety, and treatment response. Clin Exp Rheumatol 2024; 42:2167–2174.
26. Demir M, Kouranos V, Stoenchev K, *et al.* JAK-inhibitor tofacitinib in severe laryngeal sarcoidosis: a case report. Laryngoscope 2025; 135: 829–832.
27. Singh K, Wang A, Heald P, *et al.* Treatment of angiolupoid sarcoidosis with tofacitinib ointment 2% and pulsed dye laser therapy. JAAD Case Rep 2021; 7:122–124.
28. Alam M, Fang V, Rosenbach M. Treatment of cutaneous sarcoidosis with tofacitinib 2% ointment and extra virgin olive oil. JAAD Case Rep 2021; 9:1–3.
29. Strand V, Ahadieh S, French J, *et al.* Systematic review and meta-analysis of serious infections with tofacitinib and biologic disease-modifying antirheumatic drug treatment in rheumatoid arthritis clinical trials. Arthritis Res Ther 2015; 17:362.
30. Bechman K, Subesinghe S, Norton S, *et al.* A systematic review and meta-analysis of infection risk with small molecule JAK inhibitors in rheumatoid arthritis. Rheumatology (Oxford) 2019; 58:1755–1766.
31. Ytterberg SR, Bhatt DL, Mikuls TR, *et al.* ORAL Surveillance Investigators. Cardiovascular and cancer risk with tofacitinib in rheumatoid arthritis. N Engl J Med 2022; 386:316–326.
32. Sepriano A, Kerschbaumer A, Bergstra SA, *et al.* Safety of synthetic and biological DMARDs: a systematic literature review informing the 2022 update of the EULAR recommendations for the management of rheumatoid arthritis. Ann Rheum Dis 2023; 82:107–118.
33. Khosrow-Khavar F, Desai RJ, Lee H, *et al.* Tofacitinib and risk of malignancy: results from the Safety of Tofacitinib in Routine Care Patients With Rheumatoid Arthritis (STAR-RA) Study. Arthritis Rheumatol 2022; 74:1648–1659.
34. Russell MD, Stovin C, Alveyn E, *et al.* JAK inhibitors and the risk of malignancy: a meta-analysis across disease indications. Ann Rheum Dis 2023; 82: 1059–1067.
35. Yates M, Mootoo A, Adas M, *et al.* Venous thromboembolism risk with JAK inhibitors: a meta-analysis. Arthritis Rheumatol 2021; 73:779–788.
36. Cohen SB. JAK inhibitors and VTE risk: how concerned should we be? Nat Rev Rheumatol 2021; 17:133–134.
37. Zhang J, Li W, Gong M, *et al.* Risk of venous thromboembolism with Janus kinase inhibitors in inflammatory immune diseases: a systematic review and meta-analysis. Front Pharmacol 2023; 14:1189389.
38. Linke M, Pham HTT, Katholnig K, *et al.* Chronic signaling via the metabolic checkpoint kinase mTORC1 induces macrophage granuloma formation and marks sarcoidosis progression. Nat Immunol 2017; 18:293–302.
39. Bueno-Beti C, Lim CX, Protonotarios A, *et al.* An mTORC1-dependent mouse model for cardiac sarcoidosis. JAHA 2023; 12:e030478.
40. Vukmirovic M, Yan X, Gibson KF, *et al.* GRADS Investigators. Transcriptomics of bronchoalveolar lavage cells identifies new molecular endotypes of sarcoidosis. Eur Respir J 2021; 58:2002950.
41. Liu J, Ma P, Lai L, *et al.* Transcriptional and immune landscape of cardiac sarcoidosis. Circ Res 2022; 131:654–669.
42. Pizzini A, Bacher H, Aichner M, *et al.* High expression of mTOR signaling in granulomatous lesions is not predictive for the clinical course of sarcoidosis. Respiratory Medicine 2021; 177:106294.
43. Kraaijvanger R, Ambarus CA, Damen J, *et al.* Simultaneous assessment of mTORC1, JAK/STAT, and NLRP3 inflammasome activation pathways in patients with sarcoidosis. IJMS 2023; 24:12792.
44. Calender A, Lim CX, Weichhart T, *et al.* in the frame of GSF (Group Sarcoidosis France). Exome sequencing and pathogenicity-network analysis of five French families implicate mTOR signalling and autophagy in familial sarcoidosis. Eur Respir J 2019; 54:1900430.
45. Manzia TM, Bellini MI, Corona L, *et al.* Successful treatment of systemic de novo sarcoidosis with cyclosporine discontinuation and provision of rapamune after liver transplantation: letter to the editors. Transplant Int 2011; 24: e69–e70.
46. Gupta N, Bleesing JH, McCormack FX. Successful response to treatment with sirolimus in pulmonary sarcoidosis. Am J Respir Crit Care Med 2020; 202: e119–e120.
47. Hindré R, Besnard V, Kort F, *et al.* Complete response to mTOR inhibitor
■ following JAKi failure in severe pulmonary sarcoidosis. Pulmonology 2024; 30: 639–641.

One of the first case reports on mTOR inhibitors for sarcoidosis, showing the efficacy of sirolimus in a patient with multivisceral sarcoidosis including pulmonary, skin, and liver involvement failing to respond to several prior lines of treatment.

48. Kelleher KJ, Russell J, Killeen OG, Leahy TR. Treatment-recalcitrant laryngeal sarcoidosis responsive to sirolimus. BMJ Case Rep 2020; 13:e235372.
49. Richards D, Fujito H, Shanbhag A, *et al.* Utility of mechanistic target of rapamycin inhibitors in cardiac sarcoidosis. J Card Fail 2024; S1071-9164:00929-1.
50. Bernaudin J-F. Redundancy in sarcoidosis granulomas. Pulmonology 2024; 30:648–649.
51. Redl A, Doberer K, Unterluggauer L, *et al.* Efficacy and safety of mTOR inhibition in
■■ cutaneous sarcoidosis: a single-centre trial. Lancet Rheumatol 2024; 6:e81–e91.

Single-centre, cross-over study demonstrating the efficacy of oral sirolimus in skin sarcoidosis. The study provided a comprehensive mechanistic assessment of sirolimus effect.

52. Schubert D, Bode C, Kenefeck R, *et al.* Autosomal dominant immune dysregulation syndrome in humans with CTLA4 mutations. Nat Med 2014; 20:1410–1416.
53. Kuehn HS, Ouyang W, Lo B, *et al.* Immune dysregulation in human subjects with heterozygous germline mutations in CTLA4. Science 2014; 345: 1623–1627.
54. Broos CE, van Nimwegen M, In 't Veen JCCM, *et al.* Decreased cytotoxic T-lymphocyte antigen 4 expression on regulatory T cells and Th17 cells in sarcoidosis: double trouble? Am J Respir Crit Care Med 2015; 192:763–765.
55. Miedema J, Nunes H. Drug-induced sarcoidosis-like reactions. Curr Opin Pulm Med 2021; 27:439–447.
56. Venkataraj M, Pierotti T, Sondhi M, *et al.* Novel approach in cardiac sarcoidosis: a case report highlighting abatacept as a promising treatment option. Cureus 2023; 15:e45805.
57. Frye BC, Rump IC, Uhlmann A, *et al.* Safety and efficacy of abatacept in patients with treatment-resistant SARCoidosis (ABASARC) - protocol for a multicenter, single-arm phase IIa trial. Contemp Clin Trials Commun 2020; 19: 100575.
58. Girgis RE, Basha MA, Maliarik M, *et al.* Cytokines in the bronchoalveolar lavage fluid of patients with active pulmonary sarcoidosis. Am J Respir Crit Care Med 1995; 152:71–75.
59. Chen ES, Song Z, Willett MH, *et al.* Serum amyloid A regulates granulomatous inflammation in sarcoidosis through Toll-like receptor-2. Am J Respir Crit Care Med 2010; 181:360–373.
60. Sharp M, Donnelly SC, Moller DR. Tocilizumab in sarcoidosis patients failing steroid sparing therapies and anti-TNF agents. Respir Med X 2019; 1: 100004.
61. Chazal T, Costopoulos M, Maillart E, *et al.* The cerebrospinal fluid CD4/CD8 ratio and interleukin-6 and -10 levels in neurosarcoidosis: a multicenter, pragmatic, comparative study. Eur J Neurol 2019; 26:1274–1280.
62. Baker MC, Horomanski A, Wang Y, *et al.* A double-blind, placebo-controlled,
■ randomized withdrawal trial of sarilumab for the treatment of glucocorticoid-dependent sarcoidosis. Rheumatology (Oxford) 2024; 63:1297–1304.

Single-centre, double-blind, RPC trial showing negative results with sarilumab, an IL-6 receptor inhibitor in active sarcoidosis.

63. Riteau N, Bernaudin J-F. In addition to mTOR and JAK/STAT, NLRP3 inflammasome is another key pathway activated in sarcoidosis. Eur Respir J 2020; 55:2000149.

Copyright © 2025 Wolters Kluwer Health, Inc. All rights reserved.

64. Huppertz C, Jäger B, Wieczorek G, *et al.* The NLRP3 inflammasome pathway is activated in sarcoidosis and involved in granuloma formation. Eur Respir J 2020; 55:1900119.
65. Kron J, Crawford T, Mihalick V, *et al.* Interleukin-1 blockade in cardiac sarcoidosis: study design of the multimodality assessment of granulomas in cardiac sarcoidosis: Anakinra Randomized Trial (MAGiC-ART). J Transl Med 2021; 19:460.
66. Itoh A, Yamaguchi E, Furuya K, *et al.* Correlation of GM-CSF mRNA in bronchoalveolar fluid with indices of clinical activity in sarcoidosis. Thorax 1993; 48:1230–1234.
67. Terao I, Hashimoto S, Horie T. Effect of GM-CSF on TNF-alpha and IL-1-beta production by alveolar macrophages and peripheral blood monocytes from patients with sarcoidosis. Int Arch Allergy Immunol 1993; 102:242–248.
68. Ishioka S, Saito T, Hiyama K, *et al.* Increased expression of tumor necrosis factor-alpha, interleukin-6, platelet-derived growth factor-B and granulocyte-macrophage colony-stimulating factor mRNA in cells of bronchoalveolar lavage fluids from patients with sarcoidosis. Sarcoidosis Vasc Diffuse Lung Dis 1996; 13:139–145.
69. Itoh A, Yamaguchi E, Furuya K, Kawakami Y. Secretion of GM-CSF by inflammatory cells in the lung of patients with sarcoidosis. Respirology 1998; 3:247–251.
70. Baughman RP, Judson MA, Ingledue R, *et al.* Efficacy and safety of apremilast in chronic cutaneous sarcoidosis. Arch Dermatol 2012; 148:262–264.
71. Baughman RP, Judson MA, Culver DA, *et al.* Roflumilast (Daliresp®) to reduce acute pulmonary events in fibrotic sarcoidosis: a multicenter, double blind, placebo controlled, randomized clinical trial. Sarcoidosis Vasc Diffuse Lung Dis 2021; 38:e2021035.
72. Baughman RP, Niranjan V, Walker G, *et al.* Efzofitimod: a novel anti-inflammatory agent for sarcoidosis. Sarcoidosis Vasc Diffuse Lung Dis 2023; 40:e2023011.
73. Nangle LA, Xu Z, Siefker D, *et al.* A human histidyl-tRNA synthetase splice variant therapeutic targets NRP2 to resolve lung inflammation and fibrosis. Sci Transl Med 2025; 17:eadp4754.
74. ■ Culver DA, Aryal S, Barney J, *et al.* Efzofitimod for the treatment of pulmonary sarcoidosis. Chest 2023; 163:881–890.
Randomized placebo-controlled pilot trial on efzofitimod, a neuropilin-2 receptor inhibitor, in pulmonary sarcoidosis. The drug was well tolerated. There was a trend toward a benefit on lung function with 5 mg/kg, and corticosteroids reduction.
75. Walker G, Adams R, Guy L, *et al.* Exposure-response analyses of efzofitimod in patients with pulmonary sarcoidosis. Front Pharmacol 2023; 14:1258236.
76. Obi ON, Baughman RP, Crouser ED, *et al.* Therapeutic doses of efzofitimod demonstrate efficacy in pulmonary sarcoidosis. ERJ Open Res 2025; 11: 536–2024.
77. Lim CX, Redl A, Kleissl L, *et al.* Aberrant lipid metabolism in macrophages is associated with granuloma formation in sarcoidosis. Am J Respir Crit Care Med 2024; 209:1152–1164.
78. ■ Fontana JR, Moss J, Kim D-Y, *et al.* Atorvastatin in severity-stratified pulmonary sarcoidosis: a phase II randomized controlled trial. Am J Respir Crit Care Med 2025; 211:515–518.
Double-blind, RPC trial, on atorvastatin in pulmonary sarcoidosis suggesting a benefit on several secondary outcomes, including imaging scores, DLCO and dyspnoea.
79. Dehara M, Nguyen NV, Arkema EV. Smoking and the risk of sarcoidosis: a systematic review and meta-analysis. Respir Med 2025; 241:108089.
80. Julian MW, Shao G, Schlesinger LS, *et al.* Nicotine treatment improves Toll-like receptor 2 and Toll-like receptor 9 responsiveness in active pulmonary sarcoidosis. Chest 2013; 143:461–470.
81. Shao B-Z, Wang S-L, Fang J, *et al.* Alpha7 nicotinic acetylcholine receptor alleviates inflammatory bowel disease through induction of AMPK-mTOR-p70S6K-mediated autophagy. Inflammation 2019; 42:1666–1679.
82. Zhang J, Wan Q, Yu X, *et al.* Low-dose nicotine reduces the homing ability of murine BMSCs during fracture healing. Am J Transl Res 2018; 10: 2796–2809.
83. Crouser ED, Smith RM, Culver DA, *et al.* A pilot randomized trial of transdermal nicotine for pulmonary sarcoidosis. Chest 2021; 160:1340–1349.
84. Nunes H, Brillet P-Y, Bernaudin J-F, *et al.* Fibrotic pulmonary sarcoidosis. Clin Chest Med 2024; 45:199–212.
85. Flaherty KR, Wells AU, Cottin V, *et al.* INBUILD Trial Investigators. Nintedanib in progressive fibrosing interstitial lung diseases. New Engl J Med 2019; 381: 1718–1727.
86. Wells AU, Flaherty KR, Brown KK, *et al.* INBUILD trial investigators. Nintedanib in patients with progressive fibrosing interstitial lung diseases-subgroup analyses by interstitial lung disease diagnosis in the INBUILD trial: a randomised, double-blind, placebo-controlled, parallel-group trial. Lancet Respir Med 2020; 8:453–460.
87. Dixon G, Hague S, Mulholland S, *et al.* Real-world experience of nintedanib for progressive fibrosing interstitial lung disease in the UK. ERJ Open Res 2024; 10:529–2023.
88. Baughman RP, Gupta R, Judson MA, *et al.* Value of pulmonary function testing identifying progressive pulmonary disease in fibrotic sarcoidosis: results of a prospective feasibility study. Sarcoidosis Vasc Diffuse Lung Dis 2022; 39: e2022011.
89. Kahlmann V, Moor CC, van Helmondt SJ, *et al.* Online mindfulness-based cognitive therapy for fatigue in patients with sarcoidosis (TIRED): a randomised controlled trial. Lancet Respir Med 2023; 11:265–272.

Copyright © 2025 Wolters Kluwer Health, Inc. All rights reserved.

Übersetzt von Englisch nach Deutsch - www.onlinedoctranslator.com

https://media.licdn.com/dms/document/media/v2/D4D1FAQGaEDQqdRt3tQ/feedshare-document-pdf-analyzed/B4DZiKyM11H8Ac-/0/1754675076426?e=1757548800&v=beta&t=GkjZzvtmNT8i0c9YToYYmxunaCMI8eg11956aSkT16Y; 01.09.2025

AKTUELL RITZEL

Neue Therapieoptionen bei Sarkoidose

Hilario Nunes[a,b], Raphael Hindre - [a,b] und Florence Jeny[a,b]

Zweck der Überprüfung

Kortikosteroide bleiben der Eckpfeiler der Sarkoidose-Behandlung, sind jedoch mit erheblichen Toxizitäten und einer eingeschränkten Lebensqualität verbunden. Zweit- und Drittlinientherapien umfassen Hydroxychloroquin oder Immunsuppressiva (Methotrexat, Azathioprin, Leflunomid und Mycophenolatmofetil) bzw. Anti-TNF-α-Wirkstoffe (Infliximab und Adalimumab). Die jüngste Identifizierung wichtiger zellulärer Signalwege in der Sarkoidose-Pathogenese hat zur Entwicklung neuer Therapiestrategien geführt, die in dieser Übersicht beschrieben werden.

Aktuelle Erkenntnisse

JAK-Inhibitoren, vor allem Tofacitinib, zeigten ermutigende Ergebnisse in Fallberichten, kleinen retrospektiven Studien und zwei prospektiven offenen Studien zu Haut- und Lungensarkoidose. mTOR-Inhibitoren zeigten in einer Crossover-Studie Wirksamkeit bei Hautbeteiligung. Vielversprechende Ergebnisse wurden mit Efzofitimod, einem Inhibitor des Neuropilin-2-Rezeptors, in einer Pilotstudie zu Lungensarkoidose erzielt, die bestätigt werden müssen. Andere Medikamente mit potenziell relevanten Wirkmechanismen wurden in Fallberichten oder kleinen Studien verwendet oder werden derzeit untersucht: CTLA-4-Inhibitoren, IL-6-Inhibitoren, NLRP3-Inflammasom-Inhibitoren, GM-CSF-Inhibitoren, PDE-4-Inhibitoren und Statine. Es liegen nur sehr wenige Daten zu Antifibrotika für die Behandlung der fibrotischen Lungensarkoidose vor.

Zusammenfassung

Trotz vieler Herausforderungen sind gut konzipierte Studien erforderlich, um neue Therapieoptionen bei Sarkoidose zu untersuchen, insbesondere bei Patienten mit refraktären Formen oder inakzeptablen Nebenwirkungen bei der Drittlinienbehandlung.

Schlüsselwörter

Efzofitimod, Januskinase-Inhibitor, mechanistisches Ziel des Rapamycin-Inhibitors, refraktäre Sarkoidose, Tofacitinib

EINFÜHRUNG

Sarkoidose ist eine systemische Erkrankung unbekannter Ursache, die durch die Bildung nichtverkäsender epitheloider Granulome in den betroffenen Organen gekennzeichnet ist [1,2]. Obwohl eine spontane Rückbildung innerhalb von zwei Jahren häufig ist, kann bei manchen Patienten ein chronischer Verlauf über mehr als drei bis fünf Jahre bestehen, mit dem Risiko einer Fibrose, insbesondere einer fibrotischen pulmonalen Sarkoidose (fPS) [1,2]. Fast die Hälfte der Patienten benötigt eine systemische entzündungshemmende Therapie [3,4]. Jüngste internationale Leitlinien benennen zwei Umstände, die eine sofortige oder spätere Behandlung erforderlich machen: das Risiko von Tod oder Organversagen sowie die Beeinträchtigung der Lebensqualität [3].

Ärzte sollten jedem Patienten eine maßgeschneiderte Behandlung anbieten, die auf gemeinsamen Entscheidungen basiert, und einen ganzheitlichen, multidisziplinären Ansatz sicherstellen, der nicht nur pharmakologische und nicht-pharmakologische Interventionen für die Sarkoidose selbst, sondern auch für ihre Komplikationen/Komorbiditäten umfasst. Das Nutzen-Risiko-Verhältnis der Behandlung sollte während der gesamten Nachsorge positiv bleiben [4].

Kortikosteroide bleiben der Eckpfeiler der Sarkoidose-Behandlung. Das Bewusstsein für die Toxizität von Kortikosteroiden und ihre Auswirkungen auf die Lebensqualität sowie die Entwicklung neuer Medikamente haben jedoch das therapeutische Management verändert. Die entzündungshemmende Behandlung basiert auf drei Medikamentenlinien: Kortikosteroide, Hydroxychloroquin oder Immunsuppressiva (Methotrexat, Azathioprin, Leflunomid und Mycophenolatmofetil) sowie Antitumornekrosefaktor-α (TNF-α) (Infliximab und Adalimumab) [3]. Bei sehr wenigen Patienten kann aufgrund anhaltender aktiver Erkrankung oder inakzeptabler Nebenwirkungen eine Behandlung der vierten Linie gerechtfertigt sein. In den internationalen Leitlinien umfassen die Medikamente der vierten Linie Rituximab,

[a]Service de Pneumologie, Standort des Centre de R-eF-eRence des Maladies Pulmonaires Rares, Hôpital Avicenne, Assistance Publique Hôpitaux de Paris, Bobigny und [b]Inserm UMR U1272, Universitäte Sorbonne Paris Nord, Bobigny, Frankreich

Korrespondenz mit Hilario NUNES, Service de Pneumologie, Hôpital Avicenne, 125 rue de Stalingrad, 93000 Bobigny, Frankreich. Tel.: + 33 1 48 95 51 21; Fax: + 33 1 48 95 51 26; E-Mail: hilario.nunes@aphp.fr

Curr Opin Pulm Med2025, 31:560–570

DOI:10.1097/MCP.0000000000001196

Copyright © 2025 Wolters Kluwer Health, Inc. Alle Rechte vorbehalten.

WICHTIGE PUNKTE

- Neue zielgerichtete Therapien können in der vierten Behandlungslinie für refraktäre Formen der Sarkoidose oder inakzeptable Nebenwirkungen bei der Drittlinienbehandlung.
- JAK- und mTOR-Inhibitoren haben ermutigende Ergebnisse gezeigt.
- Andere vielversprechende Medikamente wie Efzofitimod werden derzeit untersucht.
- Derzeit wird eine antifibrotische Behandlung bei fibrotischer pulmonaler Sarkoidose außerhalb des progressiven Fibrose-Phänotyps nicht empfohlen.

Repository-Corticotropin-Injektion und Januskinase (JAK)-Inhibitoren bei Lungenbeteiligung, Apremilast und JAK-Inhibitoren bei Hautbeteiligung und Cyclophosphamid bei Herzbeteiligung [3]. In einer retrospektiven Analyse von 13.330 Sarkoidose-Patienten aus der multizentrischen All-Payer-Claims-Datenbank TriNetX erhielten 42,5 % innerhalb eines Jahres nach der Diagnose eine Behandlung [5und]. Von den Behandelten erhielten 60 % nur Kortikosteroide, 13 % nur nichtsteroidale Immunsuppressiva und 27 % beides. Nur 6 % erhielten Anti-TNF-α-Medikamente und 0,2 % JAK-Inhibitoren, obwohl der Studienzeitraum von 2016 bis 2022 reichte [5und]. In jüngerer Zeit hat die Identifizierung wichtiger zellulärer Signalwege in der Pathogenese der Sarkoidose den Weg für neue therapeutische Strategien geebnet [6,7und] (Abb. 1).

Dieser Bericht konzentriert sich auf Medikamente, die bei Sarkoidose vielversprechende Ergebnisse gezeigt haben und bereits im Off-Label-Bereich in der klinischen Praxis verfügbar sind, darunter JAK-Inhibitoren und mTOR-Inhibitoren (Mechanistic Target of Rapamycin), sowie Medikamente mit potenziell vielversprechenden Wirkmechanismen, die derzeit untersucht werden (Tabelle 1). Wir diskutieren außerdem den Stellenwert der antifibrotischen Behandlung unter Berücksichtigung veröffentlichter Studien zur progressiven Lungenfibrose (PPF).

Medikamente mit veröffentlichten ermutigenden Ergebnissen

Janus-Kinase-Inhibitoren

Die JAK-Familie der zytoplasmatischen Tyrosinkinasen JAK-1, JAK-2, JAK-3 und TYK-2 ist für die Signalübertragung durch Zytokin- und Wachstumsfaktorrezeptoren ohne intrinsische Kinaseaktivität erforderlich. Es gibt zunehmend Hinweise darauf, dass der JAK/Signaltransducer und Aktivator der Transkription (STAT)-Signalweg bei Sarkoidose aktiviert ist [6] und eindeutig einen neuen Schritt für therapeutische Fortschritte bei Sarkoidose. Die proinflammatorischen Zytokine [Interferon (IFN)-γ, Interleukin (IL)-2, IL-6, IL-12**, IL-15, Granulozyten-Makrophagen-Kolonie-stimulierender Faktor (GM-CSF) und IL-23], die an der Bildung und Ausbreitung von Sarkoidose-Granulomen beteiligt sind, sind auf den JAK/STAT-Signalweg angewiesen, um nachfolgende Signalwege auszulösen. Mehrere Studien haben gezeigt, dass Aktivierungssignaturen des JAK/STAT-Signalwegs, insbesondere STAT1-abhängige Transkripte, charakteristisch für das Transkriptom in peripheren mononukleären Blutzellen und Granulomen aus verschiedenen Geweben von Sarkoidose-Patienten sind und mit der Schwere der Erkrankung assoziiert sein können [8–11,12,13].

Bei Sarkoidose wurden verschiedene JAK-Inhibitoren eingesetzt, darunter Ruxolutinib, ein JAK-1- und JAK-2-Inhibitor [14–17], Tofacitinib, ein JAK-1- und JAK-3-Inhibitor [11,12,13,18–21], Baracitinib, ein JAK-1- und JAK-2-Inhibitor [22,23] und Upacitinib, ein JAK-1-Inhibitor [24]. Derzeit laufen zwei Studien mit Baricitinib (NCT06868381) und Abrocitinib, einem JAK-1-spezifischen Inhibitor (NCT05696795), zur Behandlung von kardialer bzw. Hautsarkoidose.

Eine prospektive offene Studie mit 10 Patienten mit chronischer Hautsarkoidose zeigte die Wirksamkeit von Tofacitinib (5 mg zweimal täglich) [12]. Bei allen Patienten verbesserte sich der Hautzustand nach 6 Monaten Tofacitinib, bei sechs Patienten kam es zu einer vollständigen Remission. Generell besserte sich die Haut besser als die inneren Organe. Von den 10 Patienten hatten acht eine aktive Lungenbeteiligung und einer eine aktive Myokardbeteiligung. Bei den acht Patienten mit einer Nachuntersuchung wurde eine Fluodeoxyglucose-18-PET (18Bei fünf Patienten war nach sechs Monaten der Lungenstoffwechsel um mindestens 50 % reduziert, bei drei Patienten kam es zu einer vollständigen oder nahezu vollständigen Remission. Bei dem Patienten mit Herzbeteiligung war die Myokardaktivität verschwunden. Vier von fünf Patienten, die Kortikosteroide einnahmen, konnten die Behandlung mit Methotrexat beenden oder die Dosis deutlich reduzieren. Alle vier Patienten, die Methotrexat einnahmen, konnten die Behandlung erfolgreich beenden. Es traten keine signifikanten oder dosislimitierenden Nebenwirkungen auf. Die meisten Patienten zeigten innerhalb von zwei Monaten nach Behandlungsbeginn eine Verbesserung der Haut. Das Ansprechen war dosisabhängig, wobei zwei Patienten höhere Dosen benötigten, um eine Hautreduktion zu erreichen (15 mg bzw. 20 mg/Tag) [12].

Die Studie lieferte eine mechanistische Bewertung der Wirkung von Tofacitinib mittels Einzelzell-RNA-Sequenzierung von Hautproben und bronchoalveolärer Lavage (BAL) [12]. Interessanterweise und in Übereinstimmung mit früheren Arbeiten [11,13], CD4+T-Zell-abgeleitetes IFN-γ wurde als zentraler Zytokinmediator der Makrophagenaktivierung dokumentiert. Weitere Typ-1-Zytokine, die von verschiedenen Zelltypen produziert werden, darunter IL-6, IL-12, IL-15 und GM-CSF, wurden ebenfalls

1531-6971 Urheberrecht©2025 Wolters Kluwer Health, Inc. Alle Rechte vorbehalten.

Copyright © 2025 Wolters Kluwer Health, Inc. Alle Rechte vorbehalten.

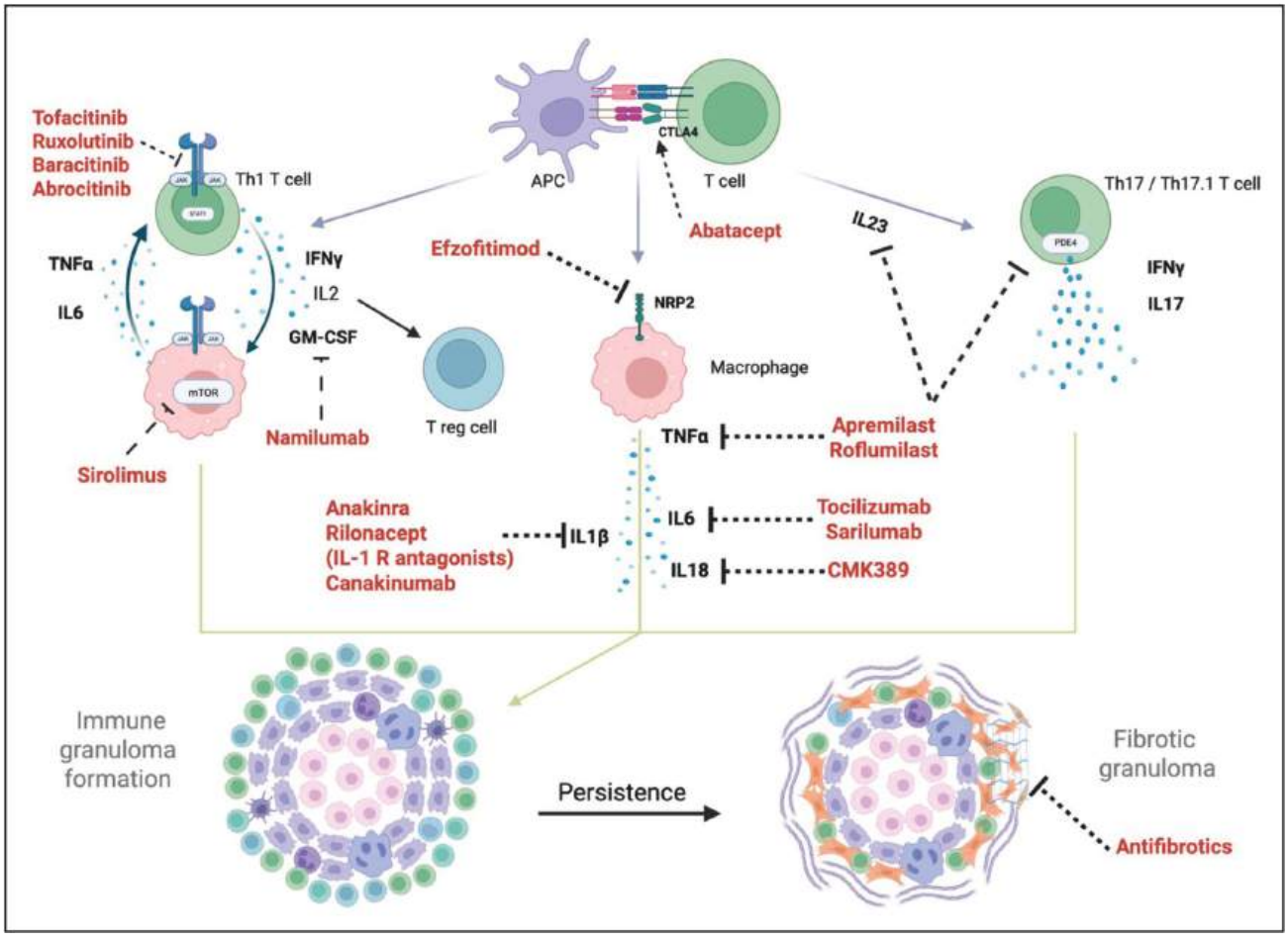

ABBILDUNG 1.Neue therapeutische Optionen und Ziele bei Sarkoidose. Die Exposition gegenüber einem unbekannten Antigen führt zur Aktivierung und Proliferation von T-Zellen durch antigenpräsentierende Zellen. Die Freisetzung entzündungsfördernder Zytokine führt zur Aktivierung von Makrophagen und zur Differenzierung von T-Zellen in Th (Helfer) 1, Th17 und Th17.1. Diese wichtigen Immunzellen setzen Zytokine und Wachstumsfaktoren frei und aktivieren Signalwege, die für die Bildung von Immungranulomen entscheidend sind. Treg-Zellen werden für die Granulombildung rekrutiert, aber ihre Funktion ist verändert. Antigenpersistenz und eine dysregulierte Immunantwort führen zur Granulompersistenz, chronischen Erkrankungen und Fibrose. APC, antigenpräsentierende Zelle; CTLA, zytotoxisches T-Lymphozyten-assoziiertes Protein; GM-CSF, Granulozyten-Makrophagen-koloniestimulierender Faktor; IFN, Interferon; IL, Interleukin; JAK, Janius-Kinase; mTOR, mechanistisches Ziel von Rapamycin; NRP, Neuropilin; PDE, Phosphodiesterase; STAT, Signaltransduktor und Aktivator der Transkription; TNF, Tumornekrosefaktor.

Die Unterdrückung dieser Zytokinaktivität, insbesondere von IFN-γ, korrelierte eng mit einer wirksamen Behandlung [12].

Eine prospektive offene Studie mit fünf Patienten mit kortikosteroidabhängiger pulmonaler Sarkoidose zeigte, dass orales Tofacitinib (5 mg zweimal täglich) einen kortikosteroidsparenden Effekt hatte [20]. Nur drei Patienten hatten zuvor eine immunsuppressive Therapie erhalten. Drei Patienten erreichten den primären Endpunkt (>50%ige Reduktion der Kortikosteroide in Woche 16 ohne Verschlechterung der Lungenfunktion oder der respiratorischen Symptome), wobei die letzte Prednisondosis weniger als 5 mg/Tag betrug. Ein Patient ging vor dem Ausschleichen der Kortikosteroide verloren, bei einem anderen wurde die Behandlung aufgrund einer Verschlechterung der Neurosarkoidose abgebrochen [20].

In mehreren weiteren Fallberichten oder kleinen retrospektiven Studien wurde die Wirksamkeit von JAK-Inhibitoren bei Sarkoidose, vor allem oral verabreichtes Tofacitinib, beschrieben. Die Gründe für den Einsatz von JAK-Inhibitoren sind im Wesentlichen refraktäre Formen der Hautbeteiligung nach Versagen mehrerer Therapielinien, darunter Anti-TNF-α-Agentien [11,12,13,15,16,18,19], sowie eine Lungenbeteiligung [12,15,18,20,25]. Die Wirkung von JAK-Inhibitoren in anderen spezifischen Zielorganen ist schwieriger zu beurteilen, obwohl erfolgreiche Behandlungen bei Patienten mit multiviszeraler Sarkoidose beschrieben wurden, darunter Herz- [12,21], Nieren [21], Augen [21,25], Muskeln/Gelenke/Knochen [14,21,25], Leber [14], Lymphknoten [14,21,25], Zentralnervensystem [25], Nasennebenhöhlen und Kehlkopf [12,15,26] und Hyperkalzämie [14,21]. In einer retrospektiven Studie an 12 Patienten

Copyright © 2025 Wolters Kluwer Health, Inc. Alle Rechte vorbehalten.

Tabelle 1.Hauptstudien zur Bewertung von Entwicklungsmedikamenten oder neuen Therapieansätzen bei Sarkoidose

Agent/Route	Wirkmechanismus	Anzeige	Design	Identifikationsnummer Status
Prednisolon/oral	Mehrere	12 vs. 6 Monate Therapie für Lungen Sarkoidose	Phase 4 Randomisiert, kontrolliert, offene Studie	NCT06654934 (DURASARC) Noch keine Rekrutierung
HQ/mündlich	Malariamittel	Steroidsparende Wirkung bei pulmonale Sarkoidose	Phase 3 Randomisiert, kontrolliert, offenes Etikett	NCT02200146 (HySSAS) Vollendet
HQ/mündlich	Malariamittel	Steroidsparende Wirkung bei pulmonale Sarkoidose	Phase 3 Randomisiert, kontrolliert, offenes Etikett	NCT05247554 (QUIDOSE) Rekrutierung
HQ/mündlich	Malariamittel	Steroidsparendes Mittel in extrapulmonal Sarkoidose	Phase 4 RPC	NCT05841758 (CAESAR) Rekrutierung
Methotrexat	Zytotoxisches Mittel	Methotrexat vs. Prednison als Erstlinientherapie bei Lungenerkrankungen Sarkoidose	Phase 4 Randomisiert, kontrolliert, offene Studie	NCT04314193 (PREDMETH) Vollendet
Infliximab/iv	TNF-α-Hemmer	Vergleich eines Stopps mit eine Remain-Strategie bei Sarkoidose, die mit Infliximab behandelt wird	Phase 3 Randomisiert, kontrolliert, offene Studie	NCT05689879 (TAWIS) Rekrutierung
XTMAB-16/iv	Neuer TNF-α-Hemmer (Maus/Mensch chimärer Ab)	Pulmonale Sarkoidose	Phase 1/2 Proof-of-Concept-Studie Randomisiert, sequentiell Abtretung	NCT05890729 Rekrutierung
Baricitinib/oral	JAK1- und 2-Inhibitoren	Kardiale Sarkoidose	Phase 2 Offene Studie	NCT06868381 Noch keine Rekrutierung
Abrocitinib/oral	JAK1-spezifischer Inhibitor	Hautsarkoidose	Phase 2 Randomisiert, kontrolliert, offene Studie	NCT05696795 Aktiv, nicht rekrutierend
Sirolimus/oral	mTOR-Hemmer	Hautsarkoidose der Gesicht	Phase 2 Randomisiert, kontrolliert, offene Studie	NCT05458492 (SIRIUS) Noch keine Rekrutierung
Abatacept/iv	CTLA-4-Hemmer	Pulmonale Sarkoidose	Phase 2 Randomisiert, kontrolliert, offene Studie	NCT00739960 (STAR) Abgebrochen (unzureichende Finanzierung)
Canakinumab/sc	IL-1-Hemmer	Pulmonale Sarkoidose	Phase 2 RPC	NCT02888080 Vollendet
Anakinra/s,c.	IL-1-Hemmer	Kardiale Sarkoidose	Phase 2 Randomisiert, kontrolliert, offene Studie	NCT04017936 (MAGiC-ART) Abgeschlossen
Rilonacept/sc	IL-1-Hemmer	Kardiale Sarkoidose	Phase 2 Randomisiert, kontrolliert, offene Studie	NCT06660732 (REPAIR-CS) Rekrutierung
CMK389/iv	IL-18-Hemmer	Pulmonale Sarkoidose	Phase 2 Proof of Concept-Studie RCP	NCT04064242 Vollendet
Namilumab/sc	Anti-GM-CSF monoklonal Antikörper	Pulmonale Sarkoidose	Phase 2 RPC	NCT05314517 (RESOLVE-Lunge) Beendet (Sponsorentscheidung)
Namilumab/sc	Anti-GM-CSF monoklonal Antikörper	Kardiale Sarkoidose	Phase 2 Randomisiert, kontrolliert, offene Studie	NCT05351554 (Auflösung-Herz) Beendet (Sponsorentscheidung)

1531-6971 Urheberrecht©2025 Wolters Kluwer Health, Inc. Alle Rechte vorbehalten.

Copyright © 2025 Wolters Kluwer Health, Inc. Alle Rechte vorbehalten.

Tabelle 1 (Fortsetzung)

Agent/Route	Wirkmechanismus	Anzeige	Design	Identifikationsnummer Status
Efzofitimod/iv	NRP2-Rezeptor-Inhibitor	Pulmonale Sarkoidose	Phase 3 RPC	NCT05415137 Aktiv, nicht rekrutierend
OATD-01/oral	Chitinase-1-Hemmer	Pulmonale Sarkoidose	Phase 2 RPC	NCT06205121 Rekrutierung
Nintedanib/oral	Antifibrotikum	Fibrotische Lungenerkrankung Fibrose	Phase 4 Randomisiert, kontrolliert, offene Studie	NCT06479603 (NINSARC) Rekrutierung
Atorvastatin	Statine	Pulmonale Sarkoidose	Phase 2 RPC	NCT00279708 Vollendet

Ab, Antikörper; CTLA-4, zytotoxisches T-Lymphozyten-assoziiertes Protein 4; GM-CSF, Granulozyten-Makrophagen-Kolonie-stimulierender Faktor; HQ, Hydroxychloroquin; IL, Interleukin; iv, intravenös; JAK, Januskinase; mTOR, mechanistisches Ziel von Rapamycin; NRP2, Neuropilin-2; RPC, randomisiert, doppelblind, placebokontrolliert; sc, subkutan; TNF, Tumornekrosefaktor.

Bei Patienten mit unterschiedlichen Manifestationen, die mit Tofacitinib behandelt wurden, wurde die Behandlung nach 6 bzw. 12 Monaten bei 89 bzw. 74 % der Patienten fortgesetzt, und 67 % der Patienten reagierten auf die Behandlung [25]. Berichte über die topische JAK-Hemmung mit Tofacitinib [27,28] oder Ruxolitinib [17] zur Behandlung der Hautsarkoidose zeigten ebenfalls einen klinischen Nutzen.

Tofacitinib wird im Allgemeinen gut vertragen, es sollten jedoch mehrere signifikante Nebenwirkungen beachtet werden. Tofacitinib ist mit einem erhöhten Risiko für schwere Infektionen verbunden, ähnlich wie es auch bei anderen krankheitsmodifizierenden Antirheumatika mit Biologika (Rituximab, Tocilizumab, Abatacept und TNF-α-Inhibitoren) beobachtet wurde [29]. Aufgrund der erhöhten Inzidenz von Herpes-Zoster-Infektionen [30–32] wird vor Beginn der Behandlung mit JAK-Inhibitoren eine Impfung empfohlen. Die Ergebnisse zum kardiovaskulären Risiko und Krebsrisiko sind widersprüchlich. Eine Studie deutete darauf hin, dass Tofacitinib im Vergleich zu TNF-α-Inhibitoren mit einem erhöhten Risiko für schwere kardiovaskuläre Nebenwirkungen und Krebs bei rheumatoider Arthritis (RA) verbunden war [31]. Umgekehrt war Tofacitinib bei RA-Patienten, die in einem realen Setting behandelt wurden, im Vergleich zu TNF-α-Inhibitoren nicht mit einem erhöhten Krebsrisiko verbunden [33]. Eine aktuelle Metaanalyse zeigte, dass JAK-Inhibitoren bei verschiedenen Indikationen mit einer höheren Inzidenz maligner Erkrankungen assoziiert waren als TNF-α-Inhibitoren, nicht jedoch als Methotrexat [34]. Obwohl weiterhin umstritten [35,36], scheinen JAK-Inhibitoren im Vergleich zu TNF-α-Inhibitoren mit einem erhöhten Risiko für venöse Thromboembolien verbunden zu sein. Insbesondere ist das Risiko bei höheren Dosen von Tofacitinib höher [32,37].

Mechanistisches Ziel von Rapamycin-Inhibitoren

Der mTOR-Signalweg integriert intrazelluläre und extrazelluläre Signale und dient als zentraler Regulator des Immunstoffwechsels, der Proteinsynthese, des Zellwachstums und des Zellüberlebens. Als wichtiger Beitrag zu Granulombildung und -erhaltung, könnte es eine entscheidende Rolle in der Pathogenese der Sarkoidose spielen [6]. Aktivierung von mTORC1 in Makrophagen durch Deletion des Gens, das für die tuberöse Sklerose 2 kodiert (Tsc2)reicht aus, um in einem Mausmodell eine spontane granulomatöse Entzündung in Lunge, Haut, Lymphknoten und Herz zu induzieren [38,39]. Bei Sarkoidose-Patienten wurde eine hohe Expression von mTOR und mTOR-verwandten Signalwegen in der BAL-Flüssigkeit und in Makrophagen in Granulomen verschiedener Organe festgestellt [11,38,40–43]. In einer Studie korrelierte die Aktivierung des mTORC1-Signalwegs mit dem Krankheitsverlauf [38], während in einer anderen Studie kein Zusammenhang mit dem Schweregrad oder der Notwendigkeit einer Behandlung, sondern mit der kumulativen Kortikosteroiddosis bestand [42]. Schließlich wurde eine Funktionsstörung des mTOR-Signalwegs durch Exomsequenzierung in familiären Fällen von Sarkoidose festgestellt [44].

Die Wirksamkeit von mTOR-Inhibitoren bei Sarkoidose wurde erstmals bei einem Patienten berichtet, der nach einer Lebertransplantation eine pulmonale und hepatische Granulomatose entwickelte. Eine Rückbildung der Erkrankung wurde gleichzeitig mit der Umstellung von Ciclosporin auf orales Sirolimus beobachtet [45]. Der erfolgreiche Einsatz von oralem Sirolimus wurde in zwei Fällen mit Lungen- [46,47und], einer mit Kehlkopfbeteiligung [48] und zwei mit Herzbeteiligung [49]. Ein Patient hatte eine schwere multiviszerale Sarkoidose mit Lungen-, Haut- und Leberbeteiligung, die trotz mehrerer Behandlungslinien, darunter Infliximab, Adalimumab und Tofacitinib, fortschritt. Nach 7 Monaten Sirolimus, initial mit 2 mg/Tag, wurde eine dramatische Verbesserung des Lungenzustands und der Hautläsionen beobachtet, mit einer vollständigen Remission am$_{18}$FDG-PET [47und]. Die mTOR-, JAK/STAT-Signalwege und andere entzündliche Signalwege werden wahrscheinlich in Geweben gemeinsam exprimiert, möglicherweise in verschiedenen Stadien des Krankheitsverlaufs, und sind innerhalb eines komplexen Systems organisiert, in dem alle potenziell aktivierten Signalwege als redundante Prozesse funktionieren [50].

Copyright © 2025 Wolters Kluwer Health, Inc. Alle Rechte vorbehalten.

Eine monozentrische Crossover-Studie mit 16 Patienten zeigte die Wirksamkeit von oralem Sirolimus bei persistierender aktiver Hautsarkoidose [51&&]. Die Patienten wurden randomisiert und erhielten zweimal täglich entweder 0,1 % Sirolimus in Vaseline oder Placebo (nur Vaseline). Nach einer Auswaschphase wurden alle Patienten anschließend 4 Monate lang mit oralem Sirolimus (Tagesdosis mit dem Ziel, Serumkonzentrationen von 6 ng/ml zu erreichen) behandelt. Die topische Behandlung veränderte die Hautwerte nicht signifikant. Die systemische Behandlung führte bei 7 der 10 Teilnehmer, die die Studie beendeten, zu einer klinischen Besserung der Hautläsionen, bei drei kam es zu einer vollständigen Abheilung. Interessanterweise blieb das Ansprechen über 1 Jahr nach Behandlungsunterbrechung erhalten. Auch bei zwei Patienten mit Lungen-, einem mit Milz- und einem mit Augenbeteiligung kam es zu einer Besserung. Orales Sirolimus verursachte leichte akneiforme oder ekzematöse Hautreaktionen (4/12), Hypertriglyceridämie (2/12), Hyperglykämie (2/12) und einen Abfall der weißen Blutkörperchenzahl (1/12). Es gab keine schwerwiegenden Nebenwirkungen [51&&].

In dieser Studie wurde bei Patienten, die auf die Behandlung mit Sirolimus ansprachen, eine Verringerung der dermalen Granulomgröße beobachtet, nicht jedoch bei Patienten, die nicht auf die Behandlung ansprachen. Diese Abnahme hielt auch nach zwei Monaten an [51&&]. Granulom-assoziierte Makrophagen waren am Ende der Behandlungsperiode und zum 2-monatigen Nachuntersuchungszeitpunkt reduziert, während Fibroblasten bereits 2 Monate nach Behandlungsende eine Abnahme der Zellzahl zeigten. Die mTOR-Aktivität war in Granulomen im Vergleich zu Bereichen nicht betroffener Dermis höher und in Makrophagen und T-Zellen am höchsten. Am Ende der Behandlungsperiode wurde in den dermalen Zellen von Respondern eine Abnahme der mTOR-Aktivität beobachtet. Die mTOR-Aktivität war bei Non-Respondern, insbesondere in Fibroblasten, niedriger. Dies deutet darauf hin, dass eine niedrige Basisexpression von mTOR in Strukturzellen zu einer unzureichenden Hemmung granulomumfassender Fibroblasten durch Sirolimus und zur Erhaltung entzündeter Strukturen führte [51&&].

In der SIRIUS-Studie wird orales Sirolimus bei Sarkoidose der Gesichtshaut untersucht (NCT05458492).

Medikamente mit potenziell vielversprechenden Wirkmechanismen mit begrenzten veröffentlichten Ergebnissen oder unter UNTERSUCHUNG

Abatacept

Abatacept ist ein nicht-chimäres Fusionsprotein, das aus dem Fc-Teil von IgG1 und der extrazellulären Domäne von CTLA-4 besteht. Sarkoidose wird vermutlich durch eine überschießende Immunzellreaktion verursacht, die eine Th1-induzierte Entzündung beinhaltet [6]. Die T-Zell-Aktivierung erfordert zwei Signale des T-Zell-Rezeptors (aktiviert durch wichtige Histokompatibilitätskomplex (MHC)) und durch CD28 (aktiviert durch CD80/CD86). Der kostimulatorische Effekt von CD80/CD86 kann durch CTLA-4 moduliert werden, einen inhibitorischen Transmembranrezeptor, der konstitutiv auf regulatorischen T-Zellen exprimiert und in aktivierten T-Zellen induziert wird. CTLA4 begrenzt die Entzündungsreaktion, indem es die suppressive Kapazität von Tregs erhöht und die Proliferation von Th17-Lymphozyten reduziert. Es gibt zunehmend Hinweise darauf, dass eine CTLA-4-Dysfunktion eine wichtige Rolle in der Pathogenese der Sarkoidose spielt [6]. Patienten mit heterozygoten CTLA-4-Mutationen, die eine beeinträchtigte Expression oder Funktion von CTLA-4 verursachen, können eine anhaltende T-Zell-Aktivierung mit Organinfiltration und Granulombildung entwickeln [52,53]. Eine verminderte CTLA-4-Expression wurde in regulatorischen T-Zellen und Th17-Zellen von Sarkoidose-Patienten festgestellt [54], und die Blockierung von CTLA-4 durch eine Krebsimmuntherapie kann zu einer Sarkoidose-ähnlichen granulomatösen Erkrankung führen [55].

Es gibt eine einzige retrospektive monozentrische Studie über 41 Sarkoidose-Patienten, die mit Abatacept behandelt wurden (monatlich 750 mg intravenös oder wöchentlich 125 mg subkutan) [25]. Die Patienten wiesen unterschiedliche Manifestationen auf. 99 % waren zuvor mit mindestens einem biologischen Wirkstoff und 95 % mit mindestens einem Anti-TNF-α-Hemmer behandelt worden. Insgesamt sprachen 71 % der Patienten auf die Behandlung an. Nach einer medianen Nachbeobachtungszeit von 21 Monaten brachen 13 (32 %) Patienten die Behandlung ab, davon 8 wegen fehlender Wirkung und 4 wegen UE. Nach 3 und 6 Monaten kam es zu einer signifikanten Reduktion der Prednisolon-Dosis [25]. Ein Fall von kardialer Sarkoidose, der auf Abatacept ansprach, nachdem Methotrexat und Mycophenolatmofetil versagt hatten, wurde beschrieben [56]. Die STAR-Studie zu Abatacept bei pulmonaler Sarkoidose wurde wegen unzureichender Finanzierung abgebrochen (NCT00739960). Die ABASARC-Studie ist nicht in ClinicalTrials.gov aufgeführt, ihr Protokoll wurde jedoch veröffentlicht [57].

IL-6-Inhibitoren

Zahlreiche Beobachtungen deuten darauf hin, dass IL-6 an der Pathogenese der Sarkoidose beteiligt ist [6]. IL-6 ist im Blut und in der BAL-Flüssigkeit von Sarkoidose-Patienten erhöht [58]. IL-6 stimuliert T-Zellen, fördert die Entwicklung von Th17-Zellen und hemmt die Treg-Differenzierung. IL-6 aktiviert zudem den mTOR-Signalweg über JAK-Signalwege [11,38]. All diese Mechanismen beeinflussen die Ausbreitung und Persistenz von Sarkoidose-Granulomen. Schließlich ist IL-6 ein potenter Induktor von Serum-Amyloid A, einem Protein, dessen Clearance-Defekt mit chronischer Sarkoidose in Verbindung gebracht wird [59].

Tocilizumab und Sarilumab sind monoklonale IgG1-Antikörper, die gegen den IL-6-Rezeptor gerichtet sind. Eine Fallserie berichtete über eine positive Wirkung von Tocilizumab (zunächst

1531-6971 Urheberrecht©2025 Wolters Kluwer Health, Inc. Alle Rechte vorbehalten.

Copyright © 2025 Wolters Kluwer Health, Inc. Alle Rechte vorbehalten.

monatlich intravenös 4 mg/kg) bei vier Patienten mit chronischer, multiviszeraler und schwerer Sarkoidose, einschließlich Lungen-, Haut- und Gelenkbeteiligung, deren Krankheit trotz mehrerer Behandlungslinien fortgeschritten war [60]. Tocilizumab induzierte bei einem Patienten mit refraktärer Neurosarkoidose eine vollständige neurologische Remission [61]. Im Gegensatz dazu war eine andere kleine Studie mit Sarilumab negativ [62und]. Diese monozentrische, doppelblinde, randomisierte, placebokontrollierte (RPC) Entzugsstudie umfasste 15 Sarkoidose-Patienten mit mindestens einer aktiven Manifestation der Krankheit, die 10–60 mg/Tag Prednison benötigten [62und]. In Phase 1 wurden die Patienten 16 Wochen lang offen mit subkutanem Sarilumab (200 mg alle 2 Wochen) behandelt, mit vordefiniertem Ausschleichen von Prednison. Diejenigen, die Phase 1 ohne Krankheitsschub abschlossen, traten in Phase 2 ein und wurden randomisiert, um 12 Wochen lang Sarilumab weiter zu nehmen oder ein Placebo zu erhalten. Während Phase 1 setzten vier (26,7 %) Patienten Sarilumab aufgrund einer Verschlechterung der Sarkoidose ab, und bei fünf (35,7 %) Patienten verschlechterte sich der Zustand im CT-Thoraxbild. Bei vier der fünf Patienten mit symptomatischer pulmonaler Sarkoidose hatte sich der Zustand basierend auf Symptomen, forcierter Vitalkapazität (FVC), Diffusionskapazität für Kohlenmonoxid (DLCO) und/oder CT-Thoraxbildgebung verschlechtert. Während Phase 2 hatte kein Patient in der Sarilumab-Gruppe und einer (12,5 %) in der Placebogruppe einen Krankheitsschub [62und]. Bemerkenswerterweise gibt es mehrere Beobachtungen paradoxer sarkoidoseähnlicher Reaktionen, die sich im Zusammenhang mit der Anwendung einer Anti-IL-6-Therapie entwickeln [55]. Auf ClinicalTrials.gov ist keine Studie zu IL-6-Inhibitoren bei Sarkoidose aufgeführt.

IL-1-, IL-18- und NLRP3-Inflammasom-Inhibitoren

Das Inflammasom gilt als zentraler Entzündungsweg mit maßgeblicher pathogener Wirkung bei verschiedenen Erkrankungen, darunter auch bei Sarkoidose, wo es zunehmend an Bedeutung gewinnt [6,63]. Das am besten untersuchte Inflammasom ist das NLRP3-Inflammasom (Nukleotid-Bindungsdomäne, Leucin-reiche Familie, Pyrindomäne-haltiges 3) (NLRP3). Das NLRP3-Inflammasom aktiviert Caspase-1, die anschließend Pro-IL-1β und Pro-IL-18 in ihre biologisch aktiven Formen IL-1β und IL-18 spaltet und Pyroptose induziert. Die IL-1β-Sekretion durch Makrophagen bei Sarkoidose wird seit langem durch mehrere Studien gestützt [63]. Kürzlich wurde in einer überzeugenden Studie eine starke Hochregulierung des NLRP3-Inflammasom-Signalwegs nachgewiesen. Dies wurde durch die Expression aktivierter NLRP3-Inflammasom-Komponenten, einschließlich gespaltener Caspase-1 und IL-1β, in Epitheloidzellen von Lungengranulomen, vorwiegend bei schwerer Erkrankung, nachgewiesen. Darüber hinaus zeigten BAL-Zellen von Sarkoidose-Patienten eine erhöhte IL-1β-Freisetzung im Vergleich zu Kontrollen [64]. Die mRNA-Spiegel von miR-223, einer Mikro-RNA, die NLRP3 herunterreguliert, waren verringert und NLRP3 Die mRNA in Alveolarmakrophagen von Sarkoidosepatienten war entsprechend erhöht. NLRP3-Knockout-Mäuse zeigten eine verringerte und miR-223-Knockout-Mäuse eine erhöhte Granulombildung im Vergleich zu Wildtypmäusen. Die gezielte Behandlung des Inflammasom-Signalwegs mit dem NLRP3-Inhibitor MCC950 oder einem Anti-IL-1β-Antikörper führte zu einer verringerten Granulombildung [64]. Eine weitere Studie mit immunhistochemischen Methoden in granulomatösem Gewebe aus verschiedenen Organen von Sarkoidosepatienten zeigte, dass Aktivierungsmarker für NLRP3, mTORC1 und JAK/STAT bei 85 %, 49 % bzw. 50 % aller Patienten vorhanden waren. Darüber hinaus war die Aktivierung von NLRP3 bei der Diagnose mit einem chronischen Verlauf der Sarkoidose assoziiert [43].

Canakinumab, ein vollständig humaner, nicht-chimärer monoklonaler IgG-Antikörper gegen IL-1β, zeigte negative Ergebnisse bei pulmonaler Sarkoidose (unveröffentlichte Daten, verfügbar auf ClinicalTrials.gov, NCT02888080). Derzeit laufen zwei Studien zur kardialen Sarkoidose mit Anakinra, einem rekombinanten IL-1-Rezeptorantagonisten, der an IL-R1 bindet und die Aktivität von IL-1α und IL-1β blockiert (MAGiC-ART; NCT04017936) [65], und Rilonacept, einem Fusionsprotein aus den extrazellulären Domänen von IL-1-R1 und IL-1 RAcP, das als Falle fungiert und IL-1β, IL-1α und endogenes IL-1Ra bindet (REPAIR-CS; NCT06660732). CMK389, ein vollständig humaner monoklonaler IgG1-Antikörper gegen IL-18, zeigte negative Ergebnisse bei pulmonaler Sarkoidose (unveröffentlichte Daten, verfügbar auf ClinicalTrials.gov; NCT04064242).

Namilumab

Namilumab ist ein vollständig humaner monoklonaler IgG1-Antikörper, der mit hoher Affinität an GM-CSF bindet und dessen Funktion neutralisiert. Die genaue Rolle von GM-CSF in der Pathogenese der Sarkoidose ist nicht vollständig verstanden [6], könnte aber den JAK-STAT-Signalweg aktivieren. Ältere Studien deuten darauf hin, dass Alveolarmakrophagen von Sarkoidosepatienten, die durch GM-CSF stimuliert wurden, im Vergleich zu Kontrollen signifikant höhere TNF-α- und IL-1β-Spiegel produzieren und dass die GM-CSF-Spiegel in der BAL-Flüssigkeit von Sarkoidosepatienten erhöht sind und mit der Krankheitsaktivität und dem Behandlungsbedarf assoziiert sind [66–69]. Kürzlich wurde eine erhöhte Expression von GM-CSF bei Hautsarkoidose beobachtet und korrelierte mit dem Behandlungserfolg unter Tofacitinib [12].

Zwei Studien zu Namilumab bei pulmonaler Sarkoidose (RESOLVE-Lung; NCT05314517) und kardialer Sarkoidose (RESOLVE-Heart; NCT05351554) wurden nach Entscheidung des Sponsors abgebrochen.

Phosphodiesterase-4-Hemmer

Apremilast ist ein selektiver PDE-4-Hemmer, der die Synthese proinflammatorischer Zytokine blockiert und

Copyright © 2025 Wolters Kluwer Health, Inc. Alle Rechte vorbehalten.

Chemokine wie TNF-α, IFN-γ, IL-2, IL-12, IL-17 und IL-23, die für die Entstehung und Aufrechterhaltung von Sarkoidose-Granulomen entscheidend sind. Es gibt eine einzige offene prospektive Studie zu Sarkoidose mit 15 Patienten mit chronischer Hautbeteiligung, die eine systemische Therapie erhalten [70]. Nach 12 Wochen führte die Behandlung mit Apremilast (20 mg oral zweimal täglich) zu einer Verbesserung der gepaarten Fotografien und der Hautverhärtung, jedoch nicht des Erythem- oder Desquamationsgrads oder des betroffenen Bereichs bei allen Läsionen oder bei der Indexläsion [70].

In einer Studie wurde Roflumilast, ein weiterer PDE-4-Hemmer, bei Patienten mit fPS untersucht [71]. Von den 38 eingeschlossenen Patienten erhielten 28 eine Behandlung über mindestens 3 Monate, was zu einer geringeren Inzidenz akuter Exazerbationen nach 12 Monaten Nachbeobachtung im Vergleich zu Placebo führte [71].

Efzofitimod

Efzofitimod ist ein neuartiger biologischer Immunmodulator, der auf einer natürlich vorkommenden Spleißvariante der Histidyl-tRNA-Synthetase basiert, die an den Neuropilin-2 (NRP2)-Rezeptor bindet. NRP2 ist ein Zelloberflächenrezeptor, der auf mehreren Immunzelltypen vorkommt [72]. NRP2 ist auf aktivierten myeloiden Zellen hochreguliert und kommt besonders häufig in zirkulierenden Monozyten und Makrophagenpopulationen in Lungen- und Hautsarkoidose-Granulomen vor [72]. Efzofitimod reguliert mehrere wichtige proinflammatorische und profibrotische Zytokine in zirkulierenden mononukleären Zellen des peripheren Blutes (PBMCs) von Sarkoidose-Patienten und im Mausmodell von Propionibacterium acnesGranulomatose und verhindert die Bildung von Granulomenin vitro [72,73].

In einer RPC-Studie der Phase 1b/2a wurde die monatliche intravenöse Gabe von Efzofitimod (1, 3 und 5 mg/kg) bei 37 Patienten mit pulmonaler Sarkoidose untersucht, die mit 10–25 mg/Tag Prednison behandelt wurden [74und]. Die Häufigkeit von Nebenwirkungen war bei Efzofitimod und Placebo ähnlich. Bei vier Patienten (16 %) unter Efzofitimod traten behandlungsbedingte Nebenwirkungen dritten Grades auf (akute Cholezystitis, Depression, Zahnschmerzen und Myalgie) und zwei brachen die Behandlung mit Efzofitimod aufgrund einer Nebenwirkung ab (Alopezie und akute pulmonale Exazerbation). Nach 24 Wochen führte Efzofitimod zu einer Verringerung der Kortikosteroiddosis, wobei der größte Effekt in der 5-mg/kg-Gruppe zu verzeichnen war (58 % Abnahme vom Ausgangswert vs. 46 % bei Placebo). Im Vergleich zu Placebo gab es bei 5 mg/kg eine Tendenz zur Verbesserung von FVC und DLCO. Klinisch bedeutsame Verbesserungen wurden bei mehreren von Patienten berichteten Ergebnissen (PROs) erzielt, von denen einige bei 5 mg/kg statistische Signifikanz erreichten [74und]. Der Expositions-Wirkungs-Effekt von Efzofitimod wurde weiter bestätigt [75].

In einer anderen Studie wurden PBMCs von Sarkoidose-Patienten mit Tuberkulin-beschichteten Kügelchen inkubiert wurden verschiedenen Konzentrationen von Efzofitimod ausgesetzt, um Konzentrationen zu bestimmen, die die Granulombildung hemmen [76]. Basierend auf diesen Ergebnissen wurde in der RPC-Studie eine Post-hoc-Analyse durchgeführt, bei der Patienten, die therapeutische Konzentrationen von Efzofitimod erreichten oder nicht, zusammengefasst wurden (therapeutische Gruppe: 3 und 5 mg/kg vs. subtherapeutische Gruppe: Placebo und 1 mg/kg). Nach 24 Wochen hatte die therapeutische Gruppe eine geringere Rückfallrate (54,4 vs. 7,7%), eine deutlich längere Zeit bis zum ersten Rückfall und eine signifikant verbesserte FVC (180 ml Unterschied, P=0,035) [76].

Derzeit läuft eine Studie, um die positiven Ergebnisse von Efzofitimod bei pulmonaler Sarkoidose zu bestätigen (NCT05415137).

Atorvastatin

Makrophagen von Patienten mit chronischer Sarkoidose weisen einen gestörten Fettstoffwechsel auf, der die spontane Granulombildung fördertin vitro

[77]. Lipidsenkende Interventionen, darunter Statine und eine cholesterinfreie Diät, reduzierten die Granulomgröße und den Schweregrad der Erkrankung in einem Mausmodell und wiesen damit auf eine mögliche therapeutische Strategie zur Bekämpfung des Makrophagen-Lipidmetabolismus bei Sarkoidose hin [77]. In einer doppelblinden Phase-2-RPC-Studie wurde das Steroid-sparende Potenzial von Atorvastatin (80 mg/Tag) bei Patienten mit behandlungsbedürftiger pulmonaler Sarkoidose, stratifiziert nach Schweregrad der Erkrankung, untersucht. Obwohl der primäre Endpunkt (Verlängerung der Steroid-sparenden Periode) statistisch nicht erreicht wurde (mediane Differenz: 50,5 Tage),P=0,09), zeigten explorative Analysen bemerkenswerte sekundäre Vorteile. Dazu gehörte eine signifikante Verringerung der Schweregrade in der hochauflösenden Computertomographie (HRCT) (P=0,016), Verbesserung der DLCO (P=0,05) und verringerter Übergangsdyspnoe-Index (P= 0,032). Bei Patienten mit leichter bis mittelschwerer Erkrankung reduzierte Atorvastatin die durchschnittliche tägliche Prednisondosis signifikant (P=0,01) und zeigte eine Tendenz zu weniger klinischen Exazerbationen. Diese Ergebnisse deuten auf eine mögliche immunmodulatorische und steroidsparende Rolle von Statinen bei pulmonaler Sarkoidose hin und rechtfertigen weitere Untersuchungen in größeren, ausreichend aussagekräftigen Studien [78und].

Nikotinbehandlung

Obwohl immer noch umstritten, schützt Tabakrauchen klassisch vor der Entwicklung einer Sarkoidose [79]. Nikotin normalisiert nachweislich die Immunantwort auf Umweltantigene bei Patienten mit aktiver pulmonaler Sarkoidose [80]. Die Mechanismen, durch die Nikotin die granulomatöse Entzündung unterdrückt, sind noch unklar. Die Aktivierung von Alpha-7-Nikotinrezeptoren fördert die Autophagie, die die Antigen-Clearance fördern könnte, und polarisiert

Copyright © 2025 Wolters Kluwer Health, Inc. Alle Rechte vorbehalten.

Makrophagen hin zu einem regulatorischen Phänotyp [81,82]. In einer RPC-Pilotstudie wurde eine tägliche transdermale Nikotinpflasterbehandlung (21 mg täglich) über 24 Wochen bei 50 Patienten mit aktiver pulmonaler Sarkoidose durchgeführt [83]. Es gab eine signifikante Verbesserung der FVC um 2 % unter Nikotinbehandlung gegenüber einem Rückgang um 2,4 % unter Placebo, jedoch keine Auswirkungen auf den Lungentextur-Score, die Fatigue-Scores oder die Lebensqualität. Die Nikotinbehandlung war gut verträglich, sicher und nicht süchtig machend [83]. Weitere Studien sind erforderlich, um Nikotin als Therapieoption bei Sarkoidose weiter zu untersuchen.

ANTIFIBROTISCHE BEHANDLUNG

Etwa 20 % der Sarkoidose-Patienten leiden an einem fPS [84]. Der natürliche Verlauf des fPS ist unbekannt, insbesondere hinsichtlich des Risikos einer fortschreitenden, sich selbst erhaltenden Fibrose. Das radiologische und pathologische Muster des fPS unterscheidet sich in der Regel stark von dem einer gewöhnlichen interstitiellen Pneumonie (UIP)/idiopathischen Lungenfibrose (IPF). Bemerkenswerterweise wurde jedoch gelegentlich bei fPS ein UIP-Muster im HRCT mit pathologischen Hinweisen auf eine isolierte UIP oder ein UIP-ähnliches Muster mit begleitenden Granulomen beschrieben [84]. Über die antifibrotische Behandlung des fPS liegen nur wenige Informationen vor.

Nintedanib zeigte in der INBUILD-Studie signifikante Ergebnisse bei der Verlangsamung des funktionellen Abbaus bei PPF [85]. Allerdings hatten nur 1,8 % aller eingeschlossenen Patienten eine fPS, und es liegen keine spezifischen Ergebnisse für diese Untergruppe vor [86]. In einer nationalen Studie, in der die zugrunde liegenden Diagnosen von 1120 Patienten erfasst wurden, die mit Nintedanib gegen PPF behandelt wurden, machte Sarkoidose nur 3,8 % aus [87]. Eine Machbarkeitsstudie zur Bewertung von Pirfenidon bei fPS zeigte, dass sich die Zeit bis zur klinischen Verschlechterung sowie die Veränderungen von DLCO und FVC zwischen Pirfenidon nicht signifikant unterschieden (n=11) und Placebo (n=5) nach 18 Monaten. Die Studie wurde jedoch aufgrund der COVID-19-Pandemie vorzeitig abgebrochen und war nicht aussagekräftig genug, um einen Unterschied zwischen den Behandlungsarmen festzustellen [88].

Theoretisch könnte eine antifibrotische Behandlung bei Patienten mit UIP-ähnlichem Muster und bei Patienten mit fortschreitender Erkrankung trotz adäquater entzündungshemmender Behandlung in Betracht gezogen werden. Problematisch ist jedoch, dass die Progressionsrate der fPS unklar ist. Bei langsamer Progression kann es schwierig sein, den Nutzen einer solchen Therapie zu ermitteln. Darüber hinaus können eine Verschlechterung der Atemwegssymptome und eine Verschlechterung der Funktionsfähigkeit auch verschiedene andere Ursachen haben (Rückfall des granulomatösen Prozesses, Beteiligung der Atemwege, Herzbeteiligung, pulmonale Hypertonie, Kortikosteroid-induzierte Toxizität wie Amyotrophe Lateralsklerose, Infektion und Osteoporose). Nintedanib wird derzeit in der NINSARC-Studie (NCT06479603) untersucht.

ABSCHLUSS

Es gibt zahlreiche Herausforderungen bei der Arzneimittelentwicklung bei Sarkoidose [7und], darunter die Seltenheit der Erkrankung, die Heterogenität der Erkrankung mit verschiedenen Zielorganen, das Fehlen allgemein anerkannter Endpunkte und die Zurückhaltung mancher Kliniker, Patienten mit schwerer Sarkoidose in eine RPC-Studie einzubeziehen, in der ein bereits routinemäßig eingesetztes Medikament untersucht wird. Andererseits sollten auch nicht-pharmakologische Interventionen untersucht werden. So hat beispielsweise eine Studie die Wirksamkeit einer Online-Achtsamkeits-basierten kognitiven Therapie zur Behandlung von Fatigue bei Sarkoidose-Patienten gezeigt [89].

Darüber hinaus könnten neben der Forschung zu neuen Medikamenten und nicht-pharmakologischen Interventionen verschiedene Aspekte der Sarkoidose-Behandlung mithilfe neuartiger Ansätze mit Standardmedikamenten untersucht werden. Um beispielsweise unnötige kortikosteroidbedingte Komorbiditäten zu vermeiden, wird in mehreren Studien die Behandlungsdauer von Kortikosteroiden über sechs Monate im Vergleich zu zwölf Monaten (DURASARC, NCT06654934), die schonende Wirkung von Hydroxychloroquin in Kombination mit niedrigeren Kortikosteroiddosen (HySSAS, NCT02200146; QUIDOSE, NCT05247554 und CAESAR, NCT05841758) oder Methotrexat als Erstlinientherapie im Vergleich zu Kortikosteroiden (PREDMETH, NCT04314193) untersucht.

Danksagung

Keiner.

Finanzielle Unterstützung und Sponsoring

Keiner.

Interessenkonflikte

HN meldet Beratungsgebühren von ATYR und Kinevan. R. H. und FJ berichten, dass im Zusammenhang mit dem Manuskript kein Interessenkonflikt besteht.

REFERENZEN UND LEKTÜREEMPFEHLUNGEN

Als besonders interessante Artikel, die im jährlichen Überprüfungszeitraum veröffentlicht wurden, wurden hervorgehoben:

und von besonderem Interesse
&& von herausragendem Interesse

1.Valeyre D, Prasse A, Nunes H,et al.Sarkoidose. Lancet 2014; 383: 1155–1167.

2.Drent M, Crouser ED, Grunewald J. Herausforderungen der Sarkoidose und ihre Behandlung. N Engl J Med 2021; 385:1018–1032.

3.Baughman RP, Valeyre D, Korsten P,et al.ERS-Leitlinien für die klinische Praxis zur Behandlung von Sarkoidose. Eur Respir J 2021; 58:2004079.

4.Nunes H, Jeny F, Bouvry D,et al.Indikationen zur Behandlung von Sarkoidose. Curr Opin Pulm Med 2019; 25:505–518.

5.Sangani R, Bosch NA, Govender P,et al.Sarkoidose-Behandlungsmuster in und die Vereinigten Staaten. Chest 2025; 167:1099–1106.
Studie über Behandlungsmuster bei Sarkoidose in den USA im Zeitraum 2016–2022 mit einer Schätzung des Anteils der Patienten, die eine Behandlung benötigen, und der verwendeten Medikamente.

6.Miedema J, Cinetto F, Smed-So€rensen A, Spagnolo P. Die immunopathogen-Entstehung der Sarkoidose. J Autoimmun 2024; 149:103247.

Copyright © 2025 Wolters Kluwer Health, Inc. Alle Rechte vorbehalten.

7. Obi ON, Saketkoo LA, Maier LA,et al.Entwicklungsmedikamente für Sarkoidose. J und Autoimmun 2024; 149:103179.
Guter Bericht über Entwicklungsmedikamente gegen Sarkoidose.
8. Rosenbaum JT, Pasadhika S, Crouser ED,et al.Hypothese: Sarkoidose ist eine STAT1-vermittelte Krankheit. Clin Immunol 2009; 132:174–183.
9. Zhou T, Zhang W, Sweiss NJ,et al.Periphere Blutgenexpression als neuer genomischer Biomarker bei komplizierter Sarkoidose. PLoS One 2012; 7: e44818.
10. Zhou T, Casanova N, Pouladi N,et al.Identifizierung der Beteiligung der Jak-STAT-Signalgebung an der Schwere der Sarkoidose über eine neue, durch microRNA regulierte Gensignatur peripherer mononukleärer Blutzellen. Sci Rep 2017; 7:4237.
11. Damsky W, Thakral D, Emeagwali N,et al.Tofacitinib-Behandlung und molekulare Analyse der kutanen Sarkoidose. N Engl J Med 2018; 379:2540–2546.
12. Damsky W, Wang A, Kim DJ,et al.Die Hemmung der Typ-1-Immunität mit Tofacitinib ist mit einer deutlichen Verbesserung der langjährigen Sarkoidose verbunden. Nat Commun 2022; 13:3140.
13. Damsky W, Young BD, Sloan B,et al.Behandlung der Multiorgan-Sarkoidose mit Tofacitinib. ACR Open Rheumatol 2020; 2:106–109.
14. Levraut M, Martis N, Viau P,et al.Refraktäre sarkoidoseähnliche systemische Granulomatose, die auf Ruxolitinib anspricht. Ann Rheum Dis 2019; 78:1606–1607.
15. Rotenberg C, Besnard V, Brillet PY,et al.Dramatische Reaktion einer refraktären Sarkoidose unter Ruxolitinib bei einem Patienten mit assoziierter JAK2-mutierter Polyzythämie. Eur Respir J 2018; 52:1801482.
16. Wei JJ, Kallenbach LR, Kreider M,et al.Rückbildung der kutanen Sarkoidose nach Januskinase-Inhibitor-Therapie bei gleichzeitiger Polycythaemia vera. JAAD Case Rep 2019; 5:360–361.
17. Smith JS, Woodbury MJ, Merola JF. Ruxolitinib-Creme zur Behandlung von kutaner Sarkoidose. JAAD Case Rep 2023; 38:111–112.
18. Kerkemeyer KL, Meah N, Sinclair RD. Tofacitinib bei kutaner und pulmonaler Sarkoidose: Eine Fallserie. J Am Acad Dermatol 2021; 84:581–583.
19. Talty R, Damsky W, King B. Behandlung der kutanen Sarkoidose mit Tofacitinib: Ein Fallbericht und Überprüfung der Evidenz zur Januskinasehemmung bei Sarkoidose. JAAD Case Rep 2021; 16:62–64.
20. Friedman MA, Le B, Stevens J,et al.Tofacitinib als steroidsparende Therapie bei pulmonaler Sarkoidose, eine offene prospektive Proof-of-Concept-Studie. Lunge 2021; 199:147–153.
21. Kollaborative Gruppe: MI(6)-Studiengruppe. Glukokortikoid-Einsparung bei Sarkoidose durch den Januskinase (JAK)-Inhibitor Tofacitinib. Eur J Intern Med 2022; 98: 119–121.
22. Scheinberg M, Maluf F, Wagner J. Steroidresistente Sarkoidose, behandelt mit Baricitinib. Ann Rheum Dis 2020; 79:1259–1260.
23. Russo G, Laffitte E. Erfolgreiche Therapie schwerer und refraktärer kutaner Sarkoidose mit Baricitinib. Acta Derm Venereol 2024; 104:adv39970.
24. Safadi M, Whittington K, Zahner S,et al.Therapieresistente kutane Sarkoidose, behandelt mit Upadacitinib: Fallbericht. JAAD Case Rep 2024; 51:7–9.
25. Leffers HCB, Baslund B, Lindhardsen J,et al.Abatacept und Tofacitinib bei refraktärer Sarkoidose: Arzneimittelüberleben, Sicherheit und Behandlungserfolg. Clin Exp Rheumatol 2024; 42:2167–2174.
26. Demir M, Kouranos V, Stoenchev K,et al.JAK-Inhibitor Tofacitinib bei schwerer Larynxsarkoidose: ein Fallbericht. Laryngoscope 2025; 135: 829–832.
27. Singh K, Wang A, Heald P,et al.Behandlung der angiolupoiden Sarkoidose mit 2 % Tofacitinib-Salbe und gepulster Farbstofflasertherapie. JAAD Case Rep 2021; 7:122–124.
28. Alam M, Fang V, Rosenbach M. Behandlung der kutanen Sarkoidose mit 2%iger Tofacitinib-Salbe und nativem Olivenöl extra. JAAD Case Rep 2021; 9:1–3.
29. Strand V, Ahadieh S, French J,et al.Systematische Überprüfung und Metaanalyse schwerer Infektionen mit Tofacitinib und biologischen krankheitsmodifizierenden antirheumatischen Arzneimitteln in klinischen Studien zur rheumatoiden Arthritis. Arthritis Res Ther 2015; 17:362.
30. Bechman K, Subesinghe S, Norton S,et al.Eine systematische Überprüfung und Metaanalyse des Infektionsrisikos mit niedermolekularen JAK-Inhibitoren bei rheumatoider Arthritis. Rheumatology (Oxford) 2019; 58:1755–1766.
31. Ytterberg SR, Bhatt DL, Mikuls TR,et al.ORAL Surveillance Investigators. Herz-Kreislauf- und Krebsrisiko mit Tofacitinib bei rheumatoider Arthritis. N Engl J Med 2022; 386:316–326.
32. Sepriano A, Kerschbaumer A, Bergstra SA,et al.Sicherheit synthetischer und biologischer DMARDs: eine systematische Literaturübersicht als Grundlage für die Aktualisierung der EULAR-Empfehlungen für die Behandlung von rheumatoider Arthritis im Jahr 2022. Ann Rheum Dis 2023; 82:107–118.
33. Khosrow-Khavar F, Desai RJ, Lee H,et al.Tofacitinib und Malignitätsrisiko: Ergebnisse der Studie zur Sicherheit von Tofacitinib bei Routinepatienten mit rheumatoider Arthritis (STAR-RA). Arthritis Rheumatol 2022; 74:1648–1659.
34. Russell MD, Stovin C, Alveyn E,et al.JAK-Inhibitoren und das Malignitätsrisiko: eine Metaanalyse über verschiedene Krankheitsindikationen hinweg. Ann Rheum Dis 2023; 82: 1059–1067.
35. Yates M, Mootoo A, Adas M,et al.Risiko venöser Thromboembolien bei JAK-Inhibitoren: eine Metaanalyse. Arthritis Rheumatol 2021; 73:779–788.
36. Cohen SB. JAK-Inhibitoren und VTE-Risiko: Wie besorgt sollten wir sein? Nat Rev Rheumatol 2021; 17:133–134.
37. Zhang J, Li W, Gong M,et al.Risiko einer venösen Thromboembolie mit Januskinase-Inhibitoren bei entzündlichen Immunerkrankungen: eine systematische Überprüfung und Metaanalyse. Front Pharmacol 2023; 14:1189389.
38. Linke M, Pham HTT, Katholnig K,et al.Chronische Signalübertragung über die metabolische Checkpoint-Kinase mTORC1 induziert die Bildung von Makrophagengranulomen und markiert das Fortschreiten der Sarkoidose. Nat Immunol 2017; 18:293–302.
39. Bueno-Beti C, Lim CX, Protonotarios A,et al.Ein mTORC1-abhängiges Mausmodell für kardiale Sarkoidose. JAHA 2023; 12:e030478.
40. Vukmirovic M, Yan X, Gibson KF,et al.GRADS-Forscher. Die Transkriptomik von bronchoalveolären Lavagezellen identifiziert neue molekulare Endotypen der Sarkoidose. Eur Respir J 2021; 58:2002950.
41. Liu J, Ma P, Lai L,et al.Transkriptionelle und immunologische Landschaft der kardialen Sarkoidose. Circ Res 2022; 131:654–669.
42. Pizzini A, Bacher H, Aichner M,et al.Eine hohe Expression der mTOR-Signalgebung in granulomatösen Läsionen ist nicht aussagekräftig für den klinischen Verlauf der Sarkoidose. Respiratory Medicine 2021; 177:106294.
43. Kraaijvanger R, Ambarus CA, Damen J,et al.Gleichzeitige Beurteilung der Inflammasom-Aktivierungswege mTORC1, JAK/STAT und NLRP3 bei Patienten mit Sarkoidose. IJMS 2023; 24:12792.
44. Calender A, Lim CX, Weichhart T,et al.im Rahmen der GSF (Group Sarcoidosis France). Exomsequenzierung und Pathogenitäts-Netzwerkanalyse von fünf französischen Familien implizieren mTOR-Signalisierung und Autophagie bei familiärer Sarkoidose. Eur Respir J 2019; 54:1900430.
45. Manzia TM, Bellini MI, Corona L,et al.Erfolgreiche Behandlung der systemischen De-novo-Sarkoidose mit Absetzen von Cyclosporin und Bereitstellung von Rapamune nach Lebertransplantation: Brief an die Herausgeber. Transplant Int 2011; 24: e69–e70.
46. Gupta N, Bleesing JH, McCormack FX. Erfolgreiches Ansprechen auf die Behandlung mit Sirolimus bei pulmonaler Sarkoidose. Am J Respir Crit Care Med 2020; 202: e119–e120.
47. Hindre- R, Besnard V, Kort F,et al.Vollständige Reaktion auf mTOR-Inhibitor und nach JAKi-Versagen bei schwerer pulmonaler Sarkoidose. Pulmonology 2024; 30: 639–641.
Einer der ersten Fallberichte über mTOR-Inhibitoren bei Sarkoidose, der die Wirksamkeit von Sirolimus bei einem Patienten mit multiviszeraler Sarkoidose mit Lungen-, Haut- und Leberbeteiligung zeigt, der auf mehrere vorherige Behandlungslinien nicht angesprochen hatte.
48. Kelleher KJ, Russell J, Killeen OG, Leahy TR. Therapieresistente Kehlkopfsarkoidose spricht auf Sirolimus an. BMJ Case Rep 2020; 13:e235372.
49. Richards D, Fujito H, Shanbhag A,et al.Nutzen des mechanistischen Ziels von Rapamycin-Inhibitoren bei kardialer Sarkoidose. J Card Fail 2024; S1071-9164:00929-1.
50. Bernaudin JF. Redundanz bei Sarkoidose-Granulomen. Pulmonologie 2024; 30:648–649.
51. Redl A, Doberer K, Unterluggauer L,et al.Wirksamkeit und Sicherheit der mTOR-Hemmung bei && Kutane Sarkoidose: eine Einzelzentrumsstudie. Lancet Rheumatol 2024; 6:e81–e91.
Monozentrische Crossover-Studie zum Nachweis der Wirksamkeit von oralem Sirolimus bei Hautsarkoidose. Die Studie lieferte eine umfassende mechanistische Bewertung der Sirolimus-Wirkung.
52. Schubert D, Bode C, Kenefeck R,et al.Autosomal-dominantes Immundysregulationssyndrom beim Menschen mit CTLA4-Mutationen. Nat Med 2014; 20:1410–1416.
53. Kuehn HS, Ouyang W, Lo B,et al.Immundysregulation bei Menschen mit heterozygoten Keimbahnmutationen in CTLA4. Science 2014; 345: 1623–1627.
54. Broos CE, van Nimwegen M, In 't Veen JCCM,et al.Verminderte Expression des zytotoxischen T-Lymphozyten-Antigens 4 auf regulatorischen T-Zellen und Th17-Zellen bei Sarkoidose: doppelter Ärger? Am J Respir Crit Care Med 2015; 192:763–765.
55. Miedema J, Nunes H. Arzneimittelinduzierte sarkoidoseähnliche Reaktionen. Curr Opin Pulm Med 2021; 27:439–447.
56. Venkataraj M, Pierotti T, Sondhi M,et al.Neuer Ansatz bei kardialer Sarkoidose: Ein Fallbericht, der Abatacept als vielversprechende Behandlungsoption hervorhebt. Cureus 2023; 15:e45805.
57. Frye BC, Rump IC, Uhlmann A,et al.Sicherheit und Wirksamkeit von Abatacept bei Patienten mit behandlungsresistenter SARKoidose (ABASARC) – Protokoll für eine multizentrische, einarmige Phase-IIa-Studie. Contemp Clin Trials Commun 2020; 19: 100575.
58. Girgis RE, Basha MA, Maliarik M,et al.Zytokine in der bronchoalveolären Lavageflüssigkeit von Patienten mit aktiver pulmonaler Sarkoidose. Am J Respir Crit Care Med 1995; 152:71–75.
59. Chen ES, Song Z,Willett MH,et al.Serum-Amyloid A reguliert die granulomatöse Entzündung bei Sarkoidose über den Toll-like-Rezeptor 2. Am J Respir Crit Care Med 2010; 181:360–373.
60. Sharp M, Donnelly SC, Moller DR. Tocilizumab bei Sarkoidose-Patienten, bei denen steroidsparende Therapien und Anti-TNF-Wirkstoffe versagen. Respir Med X 2019; 1: 100004.
61. Chazal T, Costopoulos M, Maillart E,et al.Das CD4/CD8-Verhältnis in der Zerebrospinalflüssigkeit und die Interleukin-6- und -10-Spiegel bei Neurosarkoidose: eine multizentrische, pragmatische Vergleichsstudie. Eur J Neurol 2019; 26:1274–1280.
62. Baker MC, Horomanski A, Wang Y,et al.Eine doppelblinde, placebokontrollierte und randomisierte Entzugsstudie mit Sarilumab zur Behandlung der glukokortikoidabhängigen Sarkoidose. Rheumatology (Oxford) 2024; 63:1297–1304.
Monozentrische, doppelblinde RPC-Studie mit negativen Ergebnissen für Sarilumab, einen IL-6-Rezeptor-Inhibitor bei aktiver Sarkoidose.
63. Riteau N, Bernaudin JF. Neben mTOR und JAK/STAT ist das NLRP3-Inflammasom ein weiterer wichtiger Signalweg, der bei Sarkoidose aktiviert wird. Eur Respir J 2020; 55:2000149.

Copyright © 2025 Wolters Kluwer Health, Inc. Alle Rechte vorbehalten.

64.Huppertz C, J€ager B, Wieczorek G,et al.Der NLRP3-Inflammasom-Signalweg wird bei Sarkoidose aktiviert und ist an der Granulombildung beteiligt. Eur Respir J 2020; 55:1900119.
65.Kron J, Crawford T, Mihalick V,et al.Interleukin-1-Blockade bei kardialer Sarkoidose: Studiendesign zur multimodalen Beurteilung von Granulomen bei kardialer Sarkoidose: Anakinra-Randomisierungsstudie (MAGiC-ART). J Transl Med 2021; 19:460.
66.Itoh A, Yamaguchi E, Furuya K,et al.Korrelation von GM-CSF-mRNA in der bronchoalveolären Flüssigkeit mit Indizes der klinischen Aktivität bei Sarkoidose. Thorax 1993; 48:1230–1234.
67.Terao I, Hashimoto S, Horie T. Wirkung von GM-CSF auf die TNF-alpha- und IL-1-beta-Produktion durch Alveolarmakrophagen und periphere Blutmonozyten von Patienten mit Sarkoidose. Int Arch Allergy Immunol 1993; 102:242–248.
68.Ishioka S, Saito T, Hiyama K,et al.Erhöhte Expression von Tumornekrosefaktor-Alpha, Interleukin-6, Plättchenwachstumsfaktor-B und Granulozyten-Makrophagen-Kolonie-stimulierendem Faktor-mRNA in Zellen der bronchoalveolären Lavageflüssigkeit von Patienten mit Sarkoidose. Sarcoidosis Vasc Diffuse Lung Dis 1996; 13:139–145.
69.Itoh A, Yamaguchi E, Furuya K, Kawakami Y. Sekretion von GM-CSF durch Entzündungszellen in der Lunge von Patienten mit Sarkoidose. Respirology 1998; 3:247–251.
70.Baughman RP, Judson MA, Ingledue R,et al.Wirksamkeit und Sicherheit von Apremilast bei chronischer kutaner Sarkoidose. Arch Dermatol 2012; 148:262–264.
71.Baughman RP, Judson MA, Culver DA,et al.Roflumilast (Daliresp®) zur Verringerung akuter pulmonaler Ereignisse bei fibrotischer Sarkoidose: eine multizentrische, doppelblinde, placebokontrollierte, randomisierte klinische Studie. Sarcoidosis Vasc Diffuse Lung Dis 2021; 38:e2021035.
72.Baughman RP, Niranjan V,Walker G,et al.Efzofitimod: ein neuartiges entzündungshemmendes Mittel gegen Sarkoidose. Sarcoidosis Vasc Diffuse Lung Dis 2023; 40:e2023011.
73.Nangle LA, Xu Z, Siefker D,et al.Eine therapeutische Spleißvariante der menschlichen Histidyl-tRNA-Synthetase zielt auf NRP2 ab, um Lungenentzündungen und -fibrosen zu beheben. Sci Transl Med 2025; 17:eadp4754.
74.Culver DA, Aryal S, Barney J,et al.Efzofitimod zur Behandlung der pulmonalen und Sarkoidose. Chest 2023; 163:881–890.
Randomisierte, placebokontrollierte Pilotstudie mit Efzofitimod, einem Neuropilin-2-Rezeptor-Inhibitor, bei pulmonaler Sarkoidose. Das Medikament wurde gut vertragen. Es zeigte sich ein Trend zu einer Verbesserung der Lungenfunktion bei 5 mg/kg und einer Reduktion des Kortikosteroidbedarfs.
75.Walker G, Adams R, Guy L,et al.Expositions-Wirkungs-Analysen von Efzofitimod bei Patienten mit pulmonaler Sarkoidose. Front Pharmacol 2023; 14:1258236.
76.Obi ON, Baughman RP, Crouser ED,et al.Therapeutische Dosen von Efzofitimod zeigen Wirksamkeit bei pulmonaler Sarkoidose. ERJ Open Res 2025; 11: 536–2024.
77.Lim CX, Redl A, Kleissl L,et al.Ein abweichender Lipidstoffwechsel in Makrophagen ist mit der Granulombildung bei Sarkoidose verbunden. Am J Respir Crit Care Med 2024; 209:1152–1164.
78.Fontana JR, Moss J, Kim DY,et al.Atorvastatin bei schweregradstratifizierter Lungenerkrankung und Sarkoidose: eine randomisierte kontrollierte Phase-II-Studie. Am J Respir Crit Care Med 2025; 211:515–518.
Doppelblinde RPC-Studie zu Atorvastatin bei pulmonaler Sarkoidose, die auf einen Nutzen hinsichtlich mehrerer sekundärer Ergebnisse hindeutet, darunter Bildgebungsergebnisse, DLCO und Dyspnoe.
79.Dehara M, Nguyen NV, Arkema EV. Rauchen und das Risiko einer Sarkoidose: eine systematische Übersichtsarbeit und Metaanalyse. Respir Med 2025; 241:108089.
80.Julian MW, Shao G, Schlesinger LS,et al.Eine Nikotinbehandlung verbessert die Reaktionsfähigkeit der Toll-like-Rezeptoren 2 und 9 bei aktiver pulmonaler Sarkoidose. Chest 2013; 143:461–470.
81.Shao BZ, Wang SL, Fang J,et al.Der nikotinische Acetylcholinrezeptor Alpha7 lindert entzündliche Darmerkrankungen durch Induktion der AMPK-mTORp70S6K-vermittelten Autophagie. Entzündung 2019; 42:1666–1679.
82.Zhang J, Wan Q, Yu X,et al.Niedrig dosiertes Nikotin reduziert die Homing-Fähigkeit muriner BMSCs während der Frakturheilung. Am J Transl Res 2018; 10: 2796–2809.
83.Crouser ED, Smith RM, Culver DA,et al.Eine randomisierte Pilotstudie mit transdermalem Nikotin bei pulmonaler Sarkoidose. Chest 2021; 160:1340–1349.
84.Nunes H, Brillet PY, Bernaudin JF,et al.Fibrotische pulmonale Sarkoidose. Clin Chest Med 2024; 45:199–212.
85.Flaherty KR, Wells AU, Cottin V,et al.INBUILD-Studienforscher. Nintedanib bei progressiven fibrosierenden interstitiellen Lungenerkrankungen. New Engl J Med 2019; 381: 1718–1727.
86.Wells AU, Flaherty KR, Brown KK,et al.Forscher der INBUILD-Studie. Nintedanib bei Patienten mit progressiven fibrosierenden interstitiellen Lungenerkrankungen – Untergruppenanalysen nach Diagnose interstitieller Lungenerkrankungen in der INBUILD-Studie: eine randomisierte, doppelblinde, placebokontrollierte Parallelgruppenstudie. Lancet Respir Med 2020; 8:453–460.
87.Dixon G, Hague S, Mulholland S,et al.Praxiserfahrungen mit Nintedanib bei progressiver fibrosierender interstitieller Lungenerkrankung im Vereinigten Königreich. ERJ Open Res 2024; 10:529–2023.
88.Baughman RP, Gupta R, Judson MA,et al.Wert von Lungenfunktionstests zur Identifizierung fortschreitender Lungenerkrankungen bei fibrotischer Sarkoidose: Ergebnisse einer prospektiven Machbarkeitsstudie. Sarcoidosis Vasc Diffuse Lung Dis 2022; 39: e2022011.
89.Kahlmann V, Moor CC, van Helmondt SJ,et al.Online-kognitive Therapie auf Basis von Achtsamkeit gegen Müdigkeit bei Patienten mit Sarkoidose (TIRED): eine randomisierte kontrollierte Studie. Lancet Respir Med 2023; 11:265–272.

Copyright © 2025 Wolters Kluwer Health, Inc. Alle Rechte vorbehalten.